

J. Neugebauer¹ · M. Jozsa² · A. Kübler¹

¹Klinik und Poliklinik für Zahnärztliche Chirurgie und Mund-, Kiefer- und Plastische Gesichtschirurgie, Universität zu Köln

²Ambulatorium der Gebietskrankenkasse Wien

Die antimikrobielle photodynamische Therapie zur Prävention der alveolären Ostitis und des Dolor post extractionem

Zusammenfassung

Fragestellung: Eine alveoläre Ostitis tritt mit einer Inzidenz von 3–25% nach einer Zahnextraktion auf. Die antimikrobielle photodynamische Therapie (aPDT) mittels HELBO[®] Blue und TheraLite-Laser ermöglicht eine lokale Dekontamination der Extraktionsalveole. Die Studie sollte zeigen, ob die aPDT mittels HELBO[®] Blue und Softlaser die Entstehung einer alveolären Ostitis vermeiden kann.

Material und Methode: In einer intraindividuellen Studie an 100 Patienten wurden in 130 Kiefern jeweils kontralateral ein oder mehrere Zähne im Abstand von 1 Woche entfernt. Randomisiert wurde eine Seite mit und ohne aPDT mit einem standardisierten Therapieschema behandelt. Bei der Nachkontrolle erfolgte eine Beurteilung der Extraktionsalveole durch den Behandler. Der Patient gab die postoperative Schmerzempfindung mittels einer Analogskala (0–100) wieder.

Ergebnisse: In der Gruppe mit aPDT trat bei einer Extraktion eine alveoläre Ostitis auf, in der Kontrollgruppe ohne aPDT in 13 Fällen. Die subjektive Schmerzbeurteilung 1 Tag nach der Zahnentfernung wurde in der aPDT-Gruppe mit $11,2 \pm 9,8$ und mit $19,0 \pm 12,2$ in der Kontrollgruppe angegeben. Eine Woche nach der Extraktion lagen die Werte in der aPDT-Gruppe bei $2,4 \pm 9,2$ und in der Kontrollgruppe bei $13,1 \pm 25,2$. Der Unterschied war mit $p=0,000$ signifikant geringer für den 1. und 8. postoperativen Tag in der aPDT-Gruppe.

Schlussfolgerung: Aufgrund der deutlich geringeren Inzidenz einer alveolären Ostitis nach einer antimikrobiellen photodynami-

schen Therapie scheint diese ein neuer und viel versprechender Ansatz für die Prävention der alveolären Ostitis zu sein.

Schlüsselwörter

Antimikrobielle photodynamische Therapie (aPDT) · Dolor post extractionem · Alveoläre Ostitis · Zahnextraktion

Im Rahmen der dentoalveolären Chirurgie stellt die konventionelle Zahnextraktion einen Schwerpunkt der Behandlung dar. Auch bei standardisiertem operativen Vorgehen treten im klinischen Alltag wiederholt selbst bei vorsichtiger Vorgehensweise Wundheilungsstörungen im Bereich der Extraktionsalveole auf [6, 9, 10, 16, 19]. Klinisch kann sich hierbei ein unterschiedliches Erscheinungsbild zeigen. Dieses reicht von Schmerzen über eine fötide Sekretion der Extraktionsalveole, Schwellungszustände des umgebenden Gewebes, freiliegendem, trockenem Knochen bis hin zur Abszessbildung. Prinzipiell lässt sich das klinische Erscheinungsbild einer trockenen Alveole von dem einer putriden Entzündung unterscheiden.

Als wichtigste Ursache wird eine mangelhafte Durchblutung des alveolären Knochens angenommen. Hierfür können lokale oder systemische Faktoren ursächlich sein. Bei den lokalen Faktoren spielt die traumatische Schädi-

gung des Knochens im Rahmen der Zahnextraktion eine herausragende Rolle [9]. Ebenso kann die Verwendung von Lokalanästhetika mit einem hohen Vasokonstriktoranteil zur lokalen Minderdurchblutung mit anschließender Wundheilungsstörung führen [22]. Bei den systemischen Ursachen können allgemeine Durchblutungsstörungen im Zusammenhang mit einer Arteriosklerose, einem Diabetes mellitus, verschiedenen Medikamenten [9, 26] oder z. B. einer Mikroangiopathie vorliegen. Eine Sonderform stellt die Minderperfusion des Kieferknochens nach erfolgter Strahlentherapie dar. Weitere Faktoren können eine bereits bestehende pathogene Keimbesiedelung der Mundhöhle oder die eingeschränkte postoperative Mundhygiene und die daraus resultierende verstärkte mikrobielle Besiedelung sein. Auch eine verstärkte Fibrinolyse aufgrund lokaler Faktoren wie z. B. Mundspüllösungen [7, 18], orale Kontrazeptiva [9] oder bei systemischen Erkrankungen [24] führt möglicherweise zu einem Verlust des intraalveolären Blutkoagels, was wiederum einen freiliegenden alveolären Knochen in Form

Online publiziert: 29. September 2004
© Springer-Verlag 2004

Dr. J. Neugebauer
Klinik und Poliklinik für Zahnärztliche
Chirurgie und Mund-, Kiefer-
und Plastische Gesichtschirurgie,
Universität zu Köln,
Kerpener Straße 32, 50931 Köln
E-Mail:
Joerg.neugebauer@medizin.uni-koeln.de

J. Neugebauer · M. Jozsa · A. Kübler

Antimicrobial photodynamic therapy for prevention of alveolar osteitis and post-extraction pain

Abstract

Aim: Alveolar osteitis occurs with an incidence of 3–25% after tooth extraction. Antimicrobial photodynamic therapy (aPDT) with HELBO®Blue and TheraLite laser enables local decontamination of the extraction socket. The aim of the study was to evaluate the possibility of aPDT with HELBO®Blue and diode soft laser to reduce the prevalence of alveolar osteitis.

Material and methods: In an intraindividual study with 100 patients in 130 jaws, one or multiple contralateral teeth were removed at 1-week intervals. Randomly each side was treated with or without aPDT with a standardized protocol. At recall the evaluation of the extraction socket was performed by the investigator and the postoperative pain sensation was judged by the patient on an analog pain scale (0–100).

Results: In the group with aPDT alveolar osteitis occurred at one extraction site and in the control group without aPDT in 13 cases. The subjective pain assessment on the day after tooth removal was scored with 11.2 ± 9.8 in the aPDT-group and with 19.0 ± 12.2 in the control group. One week after extraction the pain sensation in the aPDT group was scored with 2.4 ± 9.2 and in the control group with 13.1 ± 25.2 . The difference was significantly lower with $p=0.000$ for the 1st and 8th post-surgical days in the aPDT-group.

Conclusions: The significantly lower incidence of alveolar osteitis after antimicrobial photodynamic therapy seems to be a new and promising possibility for the prevention of alveolar osteitis.

Keywords

Antimicrobial photodynamic therapy (aPDT) · Post-extraction pain · Alveolar osteitis · Tooth extraction

einer trockenen Alveole zur Folge haben kann. Insbesondere der postoperative Nikotingenuss kann sowohl aufgrund der systemischen Vasokonstriktion zu einer Minderperfusion als auch aufgrund der lokalen Einwirkung zu einer Gewebetraumatisierung führen [6].

Bei der putriden Infektion steht die mechanische Entlastung im Sinne einer Drainage und die Antibiotikatherapie im Vordergrund.

Im Rahmen der Prävention dieses Krankheitsbildes werden ebenfalls verschiedene Maßnahmen empfohlen. Eine besondere Bedeutung hat dabei die atraumatische Zahnextraktion. Hierunter ist zu verstehen, dass im Rahmen der Extraktion eine minimale Kompression des den Zahn umgebenden Hart- und Weichgewebes erfolgt. Nach der Extraktion sollte das knöcherne Zahnfach spontane Blutungen aufweisen oder der umgebene Knochen angefrischt werden. Zur Stabilisierung des intraalveolären Blutkoagels werden adaptierende Nähte und Aufbisstupfer empfohlen. Außerdem sollten Mundspülungen in den ersten postoperativen Tagen vermieden werden [7, 18].

Trotz all dieser etablierten Verfahren kommt es in unterschiedlicher Prävalenz zu den beschriebenen Wundheilungsstörungen.

Eine neue und einfache Methode der Prävention als auch eine Therapie bei bereits bestehender Beschwerdesymptomatik stellt die antimikrobielle photodynamische Therapie (aPDT) dar [13, 14]. Hierbei handelt es sich um ein Verfahren, bei dem durch einen photochemischen Prozess eine Keimreduktion in der Extraktionsalveole herbeigeführt wird.

Im Rahmen einer klinischen Studie wurde intraindividuell das Wirkungspotenzial der aPDT mit dem Photosensitizer HELBO®Blue bei der Prävention der alveolären Ostitis als Folge der Zahnextraktion untersucht.

Material und Methode

Bei der aPDT wird eine lichtaktive Farbstofflösung als Photosensibilisator in die Alveole lokal eingebracht. Nach einer Inkubationszeit von mindestens 60 sec, in denen sich der Photosensibilisator an die Bakterienmembran anlagert, erfolgt die Aktivierung des Photosensibilisators mit nichtthermischem Licht einer dem

Absorptionsspektrum des Photosensibilisators entsprechenden Wellenlänge. Hierdurch wird ein photochemischer Prozess ausgelöst, bei dem durch Elektronentransfer die Lichtenergie auf Sauerstoffmoleküle übertragen wird, wodurch lokal Singulett-Sauerstoff entsteht. Dieser Singulett-Sauerstoff ist ein starkes Oxidationsmittel, das vorzugsweise über Lipidoxidation sofort zu einer irreversiblen, letalen Schädigung der Bakterienmembran führt [8, 12, 31, 33]. Hierdurch wird eine photochemische Dekontamination der Extraktionsalveole erreicht. Aufgrund der substanzspezifischen Eigenschaften des Photosensibilisators wird dieser vorwiegend an den Bakterienmembranen angelagert, was zu einer weitgehenden Protektion des umliegenden Gewebes führt [28, 29, 34].

In die Studie wurden Patienten eingeschlossen, bei denen jeweils in den gegenüberliegenden Quadranten eines Kiefers Zähne der gleichen Gruppe extrahiert wurden. Es wurden folgende Zahngruppen definiert: Schneidezähne, Eckzähne und Prämolaren sowie Molaren. In der Zeit von Juli 2002 bis August 2003 wurden 100 Patienten in die Studie aufgenommen, wobei folgende Extraktionsgründe vorlagen: Platzmangel bei Weisheitszähnen ohne Indikation zur Osteotomie, fehlgeschlagene Wurzelbehandlung, prothetisch nicht versorgbare Wurzelreste, konservativ nicht behandelbare Zysten, Fokus und apikale Parodontitis, ausgeprägte marginale Parodontitiden sowie Kombinationen aus den zuvor genannten Gründen. Die Mundhygiene wurde klinisch aufgrund der weichen und festen Beläge in gut, durchschnittlich und schlecht eingeteilt. Die Bestimmung des Lockerungsgrades erfolgte nach der Definition der Deutschen Gesellschaft für Parodontologie [11]. Die Patienten wurden vor der Extraktion über die Studiendurchführung und das Studienziel aufgeklärt. Ihr Einverständnis wurde eingeholt. Eine Genehmigung der zuständigen Ethikkommission lag vor. Alle klinischen Untersuchungen und Behandlungen wurden von zwei Zahnärzten mit langjähriger Berufserfahrung durchgeführt.

Die Patienten wurden in zwei Behandlungsgruppen randomisiert. In der einen Behandlungsgruppe erfolgte die Extraktion in der ersten Kieferhälfte ohne aPDT. Eine Woche nach der ersten Zahnextraktion wurde die Extraktion

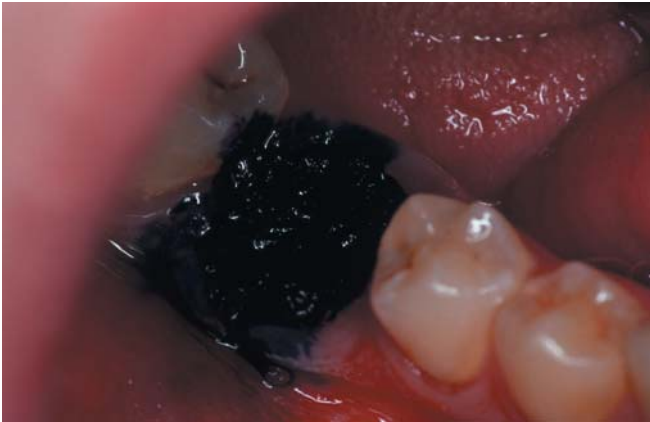

Abb. 1 ◀ Zustand nach Applikation des mit HELBO®Blue getränkten Gazestreifens

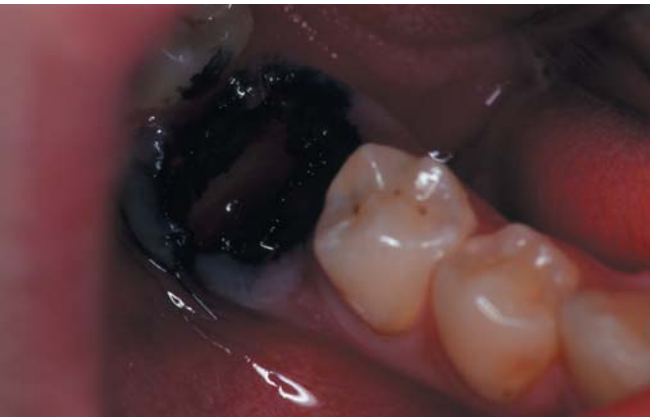

Abb. 2 ◀ Zustand nach erfolgter aPDT

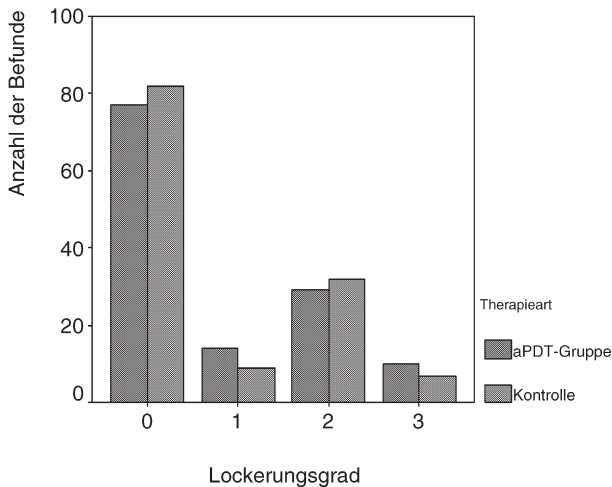


Abb. 3 ◀ Lockerungsgrade der extrahierten Zähne in der aPDT- und Kontrollgruppe

im kontralateralen Kiefer mit aPDT durchgeführt. In der zweiten Behandlungsgruppe erfolgte die initiale Zahnextraktion mit aPDT und die zweite Extraktion ohne.

Die Extraktion erfolgte für beide Gruppen in standardisierter Weise. Zunächst wurde unter Terminal- und/oder Leitungsanästhesie (Articain 2% mit

1:200.000 Adrenalinzusatz) der oder die Zähne eines Quadranten mittels Hebel und/oder Zange extrahiert. Dabei wurde auf eine größtmögliche Gewebeschonung geachtet.

In der Kieferhälfte, die photodynamisch behandelt wurde, erfolgte unmittelbar im Anschluss an die Extraktion die Applikation eines mit dem Photo-

sensibilisator HELBO®Blue getränkten Gazestreifens in die Wunde (Abb. 1). Dieser wurde für 60 sec in situ belassen. Anschließend erfolgte die Spülung der Alveole mit 0,9%iger Kochsalzlösung, um überschüssigen Photosensibilisator zu entfernen. Danach wurde die Extraktionsalveole mit rotem Licht der Wellenlänge 670 nm (ca. 100 mW/cm², HELBO®TheraLite-Laser mit Lichtleitansatz, Helbo, Grieskirchen, Österreich) für 60 sec belichtet. Während der Belichtung erfolgte eine homogene Illumination der gesamten Extraktionsalveole, wodurch der photochemische Prozess initiiert wurde.

In der Kieferhälfte ohne aPDT wurde die Applikation und Aktivierung des Photosensibilisator nicht durchgeführt.

Unabhängig von der Vorbehandlung erfolgte nach der aPDT oder nach der Extraktion die Adaptation der Wundränder mittels Naht (Abb. 2). Ein Aufbisstopfer wurde abschließend eingelegt. Postoperativ wurde den Patienten die üblichen Verhaltensmaßnahmen empfohlen. Am ersten postoperativen Tag wurden eine Nachkontrolle durchgeführt und die initiale Wundheilung sowie der Zustand der Alveole beurteilt. Die Wunde wurde mit blanden oder lokalen Entzündungszeichen beurteilt. Der Zustand der Alveole wurde mit unauffällig, koagelgefüllt, fibrinbelegt, eitrige Exsudation oder als leere Alveole beschrieben. Die Patienten beschrieben ihre Schmerzempfindung mithilfe einer Analogskala von 0–100. Nach einer Woche wurden die Nähte entfernt und eine erneute Evaluation der Wundheilung und der Schmerzsensation durchgeführt. Im zeitlichen Abstand von mindestens einer Woche nach der Nahtentfernung erfolgte die Extraktion(en) auf der kontralateralen Seite nach dem oben beschriebenen Verfahren. Hierbei wurde entsprechend der Vorbehandlung die aPDT durchgeführt oder unterlassen.

Ergebnisse

Bei 70 Patienten wurde die oben beschriebene beidseitige Extraktion in einem Kiefer und bei 30 Patienten in Ober- und Unterkiefer durchgeführt. Die Mundhygiene wurde bei 31,0% der Patienten als gut, bei 41,9% als durchschnittlich und bei 27,1% als schlecht ermittelt. Die Analyse des Lockerungsgrad der zu extrahierenden Zähne zeigte für

die photodynamisch behandelten Extraktionswunden und die Kontrollgruppe eine ähnliche Verteilung, was sich in einer signifikanten Korrelation widerspiegelte (Abb. 3).

Die Untersuchung der Taschentiefe zeigte in beiden Gruppen ein Maximum von 8 mm. Die Korrelation zeigte auch für die Taschentiefe einen signifikanten Zusammenhang (Abb. 4). Die Analyse der Extraktionsgründe wies in beiden Gruppen eine ähnliche Verteilung und eine signifikante Korrelation.

Die Kontrolle am 1. postoperativen Tag und nach einer Woche zeigte für die makroskopische Beschreibung der Wunde keinen signifikanten Unterschied. Die Beschreibung der Alveole in der Nachkontrolle für den 1. postoperativen Tag und nach einer Woche unterschied sich hochsignifikant ($p < 0,001$). Dabei waren die Wundverhältnisse in der aPDT-Gruppe deutlich besser als in der Kontrolle.

Auch die subjektive Beurteilung der postoperative Schmerzen am ersten postoperativen Tag und nach einer Woche wies einen hochsignifikanten Unterschied ($p < 0,001$) auf. In der Gruppe mit aPDT-Therapie trat nach einer Extraktion ein Dolor post auf (Tabelle 1). In der Kontrollgruppe hingegen trat nach 13 Extraktionen ein Dolor post auf. Eine Korrelation zu den Indikationen konnte nicht festgestellt werden (Abb. 5).

Diskussion

Verschiedene Faktoren können zu einer Wundheilungsstörung oder zu Schmerzen im Anschluss an eine Zahnextraktion führen. Das klinische Leitsymptom stellt die trockene Extraktionsalveole dar. Hierzu werden in der Literatur verschiedene Einflussfaktoren diskutiert. Das Blutkoagel in der Extraktionsalveole scheint hierbei eine zentrale Rolle einzunehmen. Zum einen kann es bereits bei der Bildung des intraalveolären Blutkoagels zu Störungen kommen, sodass dessen Formierung unterbleibt. Andererseits kann sich ein intraalveolär vorhandenes Blutkoagel vor dem Einsetzen der Wundheilung vorzeitig auflösen.

Die Inzidenz von Wundheilungsstörungen im Anschluss an eine Zahnextraktion wird in Abhängigkeit von der Indikationsstellung mit 3–8% für routinemäßige Zahnextraktionen und mit

Tabelle 1

Deskriptive Statistik der subjektiven Schmerzbeurteilung

Analoge Schmerzbeurteilung (0–100)	N	Min.	Max.	MW	Std.-Abw.
aPDT 1. Tag postoperativ	130	0	44	11,2	9,84
aPDT 8. Tag postoperativ	130	0	100	2,3	9,24
Kontrolle 1. Tag postoperativ	130	0	51	19,0	12,20
Kontrolle 8. Tag postoperativ	130	0	100	13,1	25,24

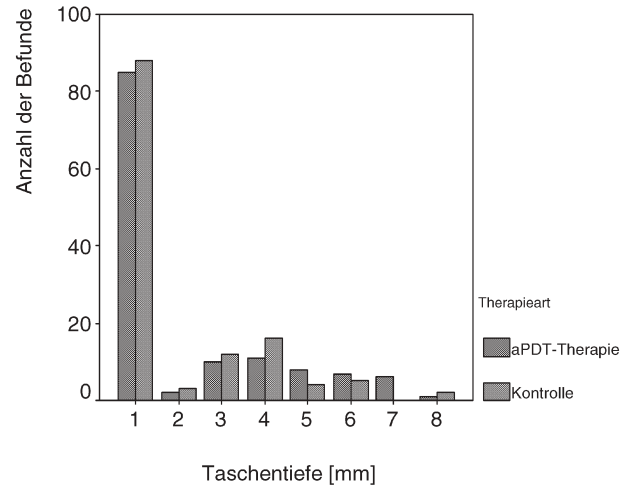


Abb. 4 ► **Taschentiefe der extrahierten Zähne in der aPDT- und Kontrollgruppe**

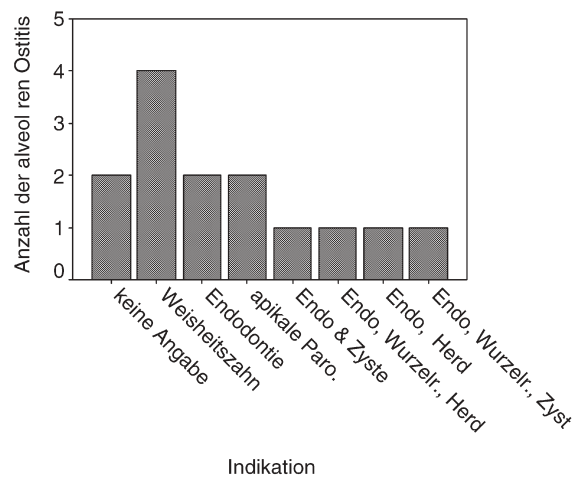


Abb. 5 ► **Zusammenhang zwischen Indikation und alveolärer Ostitis**

1–45% für Weisheitszahnosteotomien angegeben [3, 6]. Die große Variabilität beruht zum einen auf unterschiedlichen Diagnose- und Beurteilungskriterien. Andererseits scheint das chirurgische Vorgehen und das damit verbundene Trauma ein entscheidender Faktor für das Auftreten der alveolären Ostitis zu sein. In der hier vorgestellten Studie wurden die Patienten immer von einem Behandler betreut, sodass nicht von Ein-

flussfaktoren hinsichtlich der chirurgischen Vorgehensweise ausgegangen werden muss. Das Ausmaß der chirurgischen Intervention bestimmt ebenfalls das Risiko einer lokalen Entzündung, da bei lang andauernden oder großflächigen Eingriffen die Gefahr einer bakteriellen Kontamination steigt.

Mögliche Gründe für die mangelhafte oder fehlende Ausbildung des Blutkoagels können mechanische Ursa-

chen wie z. B. Mundspülungen, Alkohol und Nikotinkonsum, starker Speichelfluss oder mechanische Manipulationen durch den Patienten sein. Systemische Faktoren wie Blutgerinnungsstörungen oder therapeutische Antikoagulantientherapie stellen weitere Ursachen dar. Die Einnahme von Kontrazeptiva kann ebenfalls zu einer Hemmung der intraalveolären Blutkoagelbildung führen. Hierbei scheint der erhöhte Östrogenspiegel von entscheidender Bedeutung zu sein [9]. Der Einfluss des Vasokonstriktoranteil des Lokalanästhetikums wird kontrovers diskutiert. In der vorliegenden Studie wurde bei allen Patienten das gleiche Präparat verwendet, um Einflusskriterien auszuschließen.

Verschiedene Stämme des *Streptococcus viridans* können bereits die Bildung des Koagels verhindern. Ebenso können verschiedene hämolysierende Streptokokken ein bereits vorhandenes Blutkoagel infizieren und auflösen [26].

Für die frühzeitige Auflösung des Blutkoagels wird eine vorzeitige oder eine verstärkte Fibrinolyse verantwortlich gemacht [2, 16, 19, 23]. Diese kann durch das chirurgische Trauma ausgelöst sein, das Zytokine freisetzt, welche Plasminogen in Plasmin umwandeln. Dies wiederum hat die Auflösung des Blutkoagels und die Bildung von Kininen zur Folge. Kinine werden für die starke Schmerzempfindung verantwortlich gemacht [4].

Eine Wundheilungsstörung beginnt normalerweise zwischen dem 2. und 3. postoperativen Tag und dauert meist zwischen 5 und 10 Tagen. Ein Auftreten bereits am 1. postoperativen Tag ist relativ selten zu verzeichnen, da das intraalveoläre Blutkoagel Antiplasmin enthält, das im Rahmen der Koagelauflösung zunächst durch Plasmin aufgebraucht werden muss. Mit einer Inzidenz von 10% für das Auftreten des Dolor post extractionem in der Kontrollgruppe entsprechen die Ergebnisse dieser Studie der beschriebenen Inzidenz in der Literatur. Demgegenüber liegt die Inzidenz in der photodynamisch behandelten Gruppe mit 0,7% signifikant darunter.

Ebenso wie in der Literatur konnte in der vorliegenden Studie kein Zusammenhang zwischen der Inzidenz und dem Verlauf der alveolären Ostitis und dem Geschlecht oder dem Alter festgestellt werden [17].

Basierend auf den bekannten Ursachen stehen verschiedene Möglichkeiten der Prophylaxe oder Therapie zur Verfügung. Um die Ausbildung eines Blutkoagels zu fördern, können mechanische Maßnahmen wie z. B. Wundverbände, Aussetzen von Mundspülungen oder Verbandsplatten angewendet werden. Zur Stabilisierung des Blutkoagels unter Koagulanzen-therapie empfiehlt sich die Einlage einer alloplastischen Wundeinlage auf der Basis von fibrinogenbeschichtetem Kollagenvlies [27].

Die bakterienbedingte Fibrinolyse des Koagels kann durch eine systemische Antibiotikatherapie gehemmt werden. Eine lokale Applikation von Antibiotika mit z. B. Gentamycinketten sollte aufgrund des hohen Allergisierungspotenzials unterlassen werden. Verschiedene Autoren empfehlen die prophylaktische Applikation von mit Medikamenten dotierten Streifen (antiphlogistische oder antimikrobiellen Salben) in die Extraktionsalveole, besonders bei der Osteotomie der verlagerten Weisheitszähne [1, 5]. Eine systemische Antibiotikatherapie aus prophylaktischen Gründen erscheint aufgrund der bekannten Nebenwirkungen jedoch nur in Ausnahmefällen medizinisch indiziert zu sein.

Im Gegensatz hierzu ist die systemische Gabe von Antibiotika zur Behandlung einer bereits bestehenden trockenen Alveole indiziert. Darüber hinaus werden verschiedene Medikamente zur intraalveolären Einlage im Rahmen der symptomatischen Therapie empfohlen [10, 20, 25, 30, 32]. Hier handelt es sich in der Regel um eine Kombination von Lokalanästhetika und lokal wirkenden Antiphlogistika. Zusätzlich kann eine orale Antibiotikatherapie mit einem knochengängigen Präparat (z. B. Clindamycin) erfolgen. So werden unterschiedliche Erfahrungen bei der Anwendung von Apernyl®-Kegeln (100 mg ASS) berichtet, die zur lokalen antiphlogistischen Therapie eingesetzt werden.

Die Applikation von Eugenolpasten zur lokalen Desinfektion und Wundabdeckung bei Auftreten einer alveolären Ostitis wird in der Literatur ebenfalls wiederholt empfohlen. Eugenol ist ein farbloses aromatisches Öl pflanzlicher Herkunft, das darüber hinaus für die Reinigung, Desensibilisierung und Anästhesie von Zähnen eingesetzt werden kann [15].

Ferner wird für die aPDT auch ein photobiologischer Effekt diskutiert, der eine positive Wirkung auf die Wundheilung ausübt [13]. Durch die bei der aPDT auftretende Vasodilatation wird die Bildung des Koagels unterstützt und die Wundheilung beschleunigt. Hierfür spricht die in unserer Studie bereits am 1. postoperativen Tag angegebene geringere Schmerzempfindung.

Ein neuer therapeutischer Ansatz zur Prophylaxe des Dolor post extractionem und der alveolären Ostitis stellt die aPDT mittels lokal appliziertem Photosensibilisator dar. An lokal applizierbaren photoaktiven Wirkstoffen stehen heutzutage vorwiegend Aminolävulin säure (ALA) [21] oder Thiazinfarbstoffe [12, 31, 34] zur Verfügung. Bei ALA handelt es sich um eine Vorstufe des aktiven Photosensibilisators, welcher erst nach der intrazellulären Aufnahme im Rahmen der Häm synthese zu dem aktiven Substrat Protoporphyrin IX synthetisiert werden muss. Dieser Prozess dauert mehrere Stunden, sodass eine Anwendung der ALA im Rahmen der Zahnextraktion nicht praktikabel erscheint. Bei den Thiazinfarbstoffen, wie z. B. Methylenblau, handelt es sich hingegen bereits um den aktiven Wirkstoff, der in geeigneter Form zubereitet als Photosensibilisator ohne toxische Gewebsreaktionen angewendet werden kann. Für die Aktivierung des photochemischen Prozesses ist es notwendig, dass das eingesetzte Licht in Bezug auf die Wellenlänge, die Leistungs- und Energiedichte auf das Adsorptionsspektrum und die photochemischen Eigenschaften des Photosensibilisators abgestimmt sind. Bei einer Aktivierungswellenlänge von 670 nm treten neben der Absorption durch den Photosensitizer nur geringe direkte Absorptionseffekte im Weichgewebe auf, jedoch sind sowohl Reflexionseffekte als auch Schwächungen durch unterschiedliche Gewebsabsorption vor allem am knöchernen Lager zu berücksichtigen. Durch eine geeignete optische Anordnung mit Lichtleitsystemen kann dies ausgeglichen werden.

Problematisch ist eine starke Blutung der Alveole, da hierdurch der Photosensitizer rasch ausgeschwemmt werden kann. Um dies zu verhindern, ist die Alveole mit einem photosensitizergetränkten Gazestreifen auszutamponieren.

Die Selektivität der photodynamischen Reaktion beruht auf der relativ kurzen Einwirkzeit des Photosensibilisators, sodass der Farbstoff nur in die oberflächlichsten ein bis zwei Zelllagen des Weichgewebes hineindiffundieren kann. Somit wird die photochemische Reaktion an der Oberfläche und in den obersten Zellschichten ausgelöst, wo sich ggf. auch die Bakterien befinden bzw. die Bakterienkontamination am höchsten ist. Eine Schädigung tiefer Gewebeschichten erfolgt daher nicht, sodass ein negativer Einfluss der aPDT auf die Wundheilung ausgeschlossen werden kann. Da unmittelbar nach der Extraktion die bakterielle Kontamination vorwiegend an der Oberfläche der Extraktionsalveole vorhanden ist, genügt eine oberflächliche Dekontamination, um die Wundheilung positiv zu beeinflussen.

Schlussfolgerung

Aufgrund der deutlich geringeren Inzidenz einer alveolären Otitis nach einer photodynamischen Therapie scheint diese ein neuer und viel versprechender Ansatz für die Prävention der alveolären Otitis zu sein. Das Verfahren ist seit 2003 nach dem Medizinproduktegesetz in Europa zugelassen und trägt das CE-Zeichen 0403.

Literatur

- Akota I, Alvsaker B, Bjornland T (1998) The effect of locally applied gauze drain impregnated with chlortetracycline ointment in mandibular third-molar surgery. *Acta Odontol Scand* 56:25–29
- Banquer E, Borello ED (1980) Dry socket (fibrinolytic alveolitis). Prevention and treatment. *Rev Assoc Odontol Argent* 68:403–406
- Barclay JK (1987) Metronidazole and dry socket: prophylactic use in mandibular third molar removal complicated by non-acute pericoronitis. *N Z Dent J* 83:71–75
- Birn H (1972) Kinins and pain in „dry socket“. *Int J Oral Surg* 1:34–42
- Bloomer CR (2000) Alveolar osteitis prevention by immediate placement of medicated packing. *Oral Surg Oral Med Oral Pathol Oral Radiol Endod* 90:282–284
- Blum IR (2002) Contemporary views on dry socket (alveolar osteitis): a clinical appraisal of standardization, aetiopathogenesis and management: a critical review. *Int J Oral Maxillofac Surg* 31:309–317
- Bonine FL (1995) Effect of chlorhexidine rinse on the incidence of dry socket in impacted mandibular third molar extraction sites. *Oral Surg Oral Med Oral Pathol Oral Radiol Endod* 79:154–157; discussion 157–158
- Bonneau R, Pottier R, Bagno O, Jousot-Dubien J (1975) pH dependence of singlet oxygen production in aqueous solutions using thiazine dyes as photosensitizers. *Photochem Photobiol* 21:159–163
- Catellani JE (1979) Review of factors contributing to dry socket through enhanced fibrinolysis. *J Oral Surg* 37:42–46
- Chapnick P, Diamond LH (1992) A review of dry socket: a double-blind study on the effectiveness of clindamycin in reducing the incidence of dry socket. *J Can Dent Assoc* 58:43–52
- Deutsche Gesellschaft für Parodontologie (1987) Nomenklatur der marginalen Parodontopathien. *Zahnärztl Mitt* 77:1352
- Dobson J, Wilson M (1992) Sensitization of oral bacteria in biofilms to killing by light from a low-power laser. *Arch Oral Biol* 37:883–887
- Dortbudak O, Haas R, Mallath-Pokorny G (2000) Biostimulation of bone marrow cells with a diode soft laser. *Clin Oral Implants Res* 11:540–545
- Dortbudak O, Haas R, Bernhart T, Mailath-Pokorny G (2001) Lethal photosensitization for decontamination of implant surfaces in the treatment of peri-implantitis. *Clin Oral Implants Res* 12:104–108
- Elvin-Lewis M (1982) The therapeutic potential of plants used in dental folk medicine. *Odontostomatol Trop* 5:107–117
- Fazakerley M, Field EA (1991) Dry socket: a painful post-extraction complication (a review). *Dent Update* 18:31–34
- Field EA, Speechley JA, Rotter E, Scott J (1985) Dry socket incidence compared after a 12 year interval. *Br J Oral Maxillofac Surg* 23:419–427
- Field EA, Nind D, Varga E, Martin MV (1988) The effect of chlorhexidine irrigation on the incidence of dry socket: a pilot study. *Br J Oral Maxillofac Surg* 26:395–401
- Jensen JO (1978) Alveolar osteitis (dry socket) – a review. *Aust Dent J* 23:159–163
- Keskitalo E, Persson G (1973) A clinical trial of Apérynl cones and tamponade with Ward's Wondr Pak in the treatment of dry socket. *Sven Tandlak Tidsskr* 66:475–479
- Kubler A, Haase T, Rheinwald M, Barth T, Muhling J (1998) Treatment of oral leukoplakia by topical application of 5-aminolevulinic acid. *Int J Oral Maxillofac Surg* 27:466–469
- Meechan JG, Venchard GR, Rogers SN, Hobson RS, Prior I, Tavares C, Melnicenko S (1987) Local anaesthesia and dry socket. A clinical investigation of single extractions in male patients. *Int J Oral Maxillofac Surg* 16:279–284
- Nitzan DW (1983) On the genesis of „dry socket“. *J Oral Maxillofac Surg* 41:706–710
- Oginni FO, Fatusi OA, Alagbe AO (2003) A clinical evaluation of dry socket in a Nigerian teaching hospital. *J Oral Maxillofac Surg* 61:871–876
- Rood JP, Murgatroyd J (1979) Metronidazole in the prevention of „dry socket“. *Br J Oral Surg* 17:62–70
- Rozanis J, Schofield I, Kogon SL (1976) Simulated dry socket: delayed healing of extraction wounds in rats. *J Can Dent Assoc* 42:41–45
- Scheer M, Steveling H, Schweigert HG, Neugebauer J, Kübler AC, Zöller JE (2004) Einsatz eines mit Thrombin und Fibrinogen beschichteten Kollagensvlieses (TachoComb) in der Zahnärztlichen Chirurgie. *DZZ* 59:220–226
- Schindl A (2001) Does low intensity laser irradiation really cause cell damage? *Lasers Surg Med* 29:105–106
- Soukos NS, Wilson M, Burns T, Speight PM (1996) Photodynamic effects of toluidine blue on human oral keratinocytes and fibroblasts and *Streptococcus sanguis* evaluated in vitro. *Lasers Surg Med* 18:253–259
- Trieger N, Schlagel GD (1991) Preventing dry socket. A simple procedure that works. *J Am Dent Assoc* 122:67–68
- Usacheva MN, Teichert MC, Biel MA (2001) Comparison of the methylene blue and toluidine blue photobactericidal efficacy against gram-positive and gram-negative microorganisms. *Lasers Surg Med* 29:165–173
- Vezeau PJ (2000) Dental extraction wound management: medicating postextraction sockets. *J Oral Maxillofac Surg* 58:531–537
- Wainwright M, Phoenix DA, Marland J, Wareing DR, Bolton FJ (1997) A study of photobactericidal activity in the phenothiazinium series. *FEMS Immunol Med Microbiol* 19:75–80
- Wilson M, Dobson J, Harvey W (1992) Sensitization of oral bacteria to killing by low-power laser radiation. *Curr Microbiol* 25:77–81