

Die antimikrobielle photodynamische Therapie (aPDT)

Noninvasive Behandlung der Parodontitis marginalis

Aus der Photo-Biostimulation ist bekannt, dass eine Lichtwelle von einem geeigneten Chromophor absorbiert werden kann. Dabei übernimmt das Chromophor-Molekül die Photoenergie des Lichtstrahls. Diese Bestrahlung führt zur Entstehung zytotoxischer Arten, insbesondere Singulett-Sauerstoff.^{1,2}

DR. MED. DENT. MICHEL VOCK/SEUZACH

Durch die Absorption eines Photons durch den Photosensibilisator mit einer Wellenlänge, welche seinem Absorptionsmaximum entspricht, wird das Photosensibilisator-molekül (überwiegend Porphyrine) in einen hohen Energiezustand versetzt (Triplet-Zustand), seine Energie wird dann auf ein Sauerstoffmolekül übertragen, was zur Erzeugung von Singulett-Sauerstoff führt. Dieser Mechanismus kann zur Elimination von Bakterien verwendet werden, bei dem der Singulett-Sauerstoff die Bakterienmembran und die DNS schädigt.³⁻⁶ Singulett-Sauerstoff ist sehr toxisch und stark oxidierend. Da er nur ca. 0,1 mm diffundiert und sehr kurzlebig ist (10^{-9} s), wird der zelluläre Schaden auf das Gebiet beschränkt, wo der Photosensitizer angereichert ist und das Licht einstrahlt. In der Zahnheilkunde und in der Medizin gibt es viele aPDT-Anwendungen. Allen gemeinsam ist die Zerstörung von Krankheitserregern in Form von Bakterien, Pilzen und Viren.^{7,8} Damit die lokale photodynamische Reaktion in den gewünschten Zellen überhaupt stattfinden kann, muss sich der Photosensitizer in den Tumorzellen oder den Zellmembranen der Bakterien ansammeln können.

Die Porphyrine haben eine große Affinität zur Lipidschicht der Bakterienzellwände. Der überschüssige Farbstoff muss vor der Belichtung unbedingt entfernt werden. Die Tatsache, dass die letale Photosensibilisierung nicht artenspezifisch ist, ist von Vorteil, da sie das Eliminieren aller Bakterien in einer Mischinfektion ermöglicht. Die aPDT ist eine effiziente Alternative zu Antibiotika und Antiseptika, vor allem bei den Infektio-

nen, die von Erregern ausgelöst werden, welche von Natur aus resistent sind oder eine Resistenz gegen herkömmliche Bakteriostatika ausgebildet haben. Da die Ausbildung einer Resistenz gegen das photochemisch eingeleitete Abtöten unwahrscheinlich ist, kann die aPDT-Therapie mehrfach bei demselben Patienten oder an derselben Stelle appliziert werden – speziell bei chronischen Infektionen ein entscheidender Faktor. Die aPDT wird in der Zahnheilkunde hauptsächlich zur Therapie der Parodontitis marginalis und Periimplantitis verwendet.¹⁰⁻¹⁴ Eine weitere Anwendung ist die Endodontie und die Prävention der alveolären Ostitis und des Dolor post extractionem.¹⁵ Statistisch zeigte sich bei allen Therapien nach der Anwendung der aPDT eine signifikante Reduktion der Keime (>95 %).¹⁰⁻¹³

Die Keimbestimmung mittels PCR

Zur Verlaufskontrolle der photodynamischen Therapie wurde der meridol® perio diagnostics-Test angewendet. Es ist ein diagnostischer Test, welcher die quantitative Bestimmung der sechs wichtigsten Markerkeime der Parodontitis marginalis und der Periimplantitis sowie der Gesamtkeimzahl ermöglicht. Die Analyse der parodontalpathogenen Keime erfolgt anhand eines modernen molekularbiologischen Verfahrens, der real-time PCR (PCR = polymerase chain reaction). Im Gegensatz zur herkömmlichen PCR ermöglicht die real-time PCR in einem vollautomatisierten und validierten Prozess eine exakte Quantifizierung der Zielsequenz. Folgende Keime werden als aussagefähige Marker für das Auslösen pathologischer Prozesse angesehen und mit meridol® perio diagnostics quantitativ erfasst:

- *Actinobacillus actinomycetemcomitans*
- *Porphyromonas gingivalis*
- *Tannerella forsythensis* (früher: *Bacteroides forsythus*)
- *Treponema denticola*
- *Fusobacterium nucleatum ssp.*
- *Prevotella intermedia*.

Durch die Technologie der real-time PCR bietet meridol® perio diagnostics hohe Spezifität verbunden mit hoher Sensitivität und exakter Keimzahlbestimmung.^{16,17} Die Nachweisgrenze liegt mit 100 Bakterienzellen pro Erre-

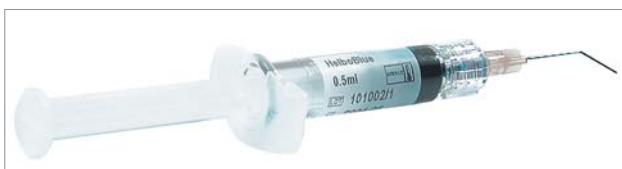

Abb. 1: HELBO® Blue Photosensitizer.

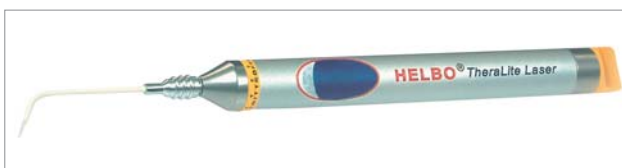


Abb. 2: HELBO® TheraLite Laser.

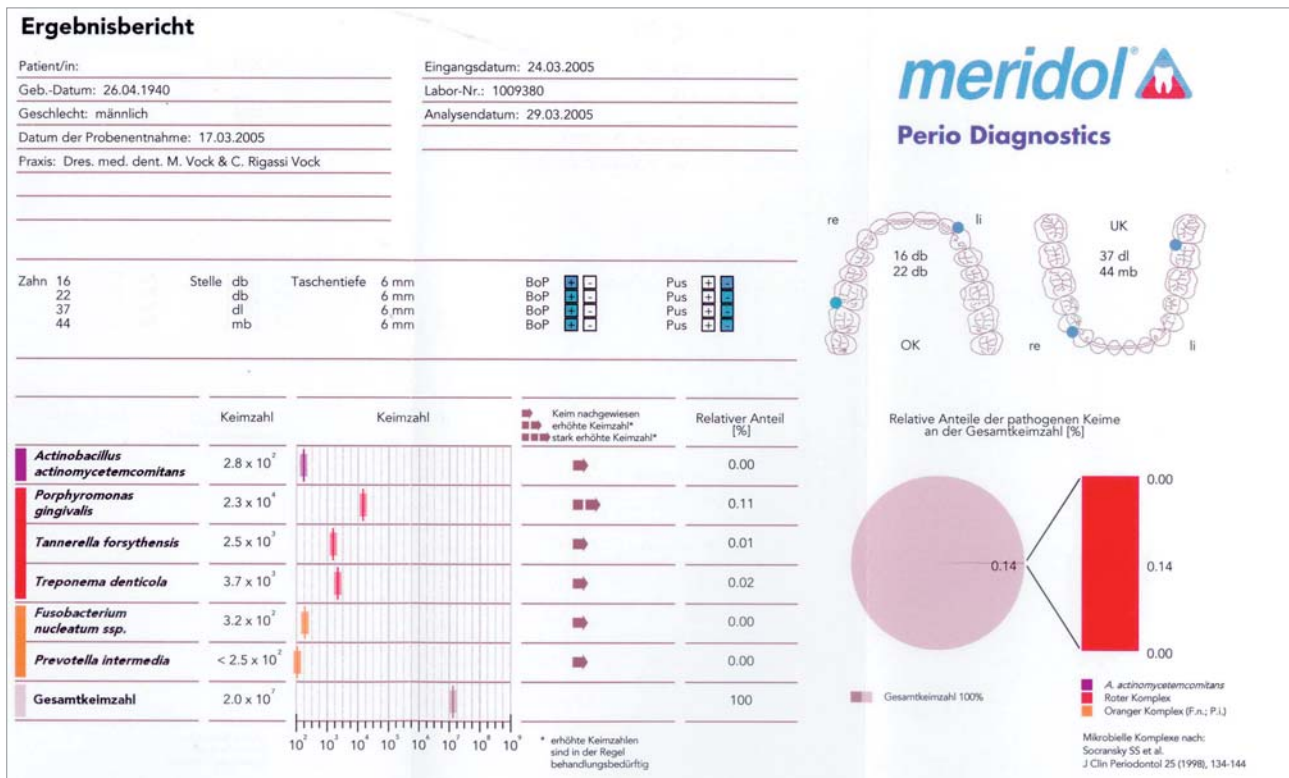


Abb. 6: meridol®-Ergebnisse direkt nach der aPDT.

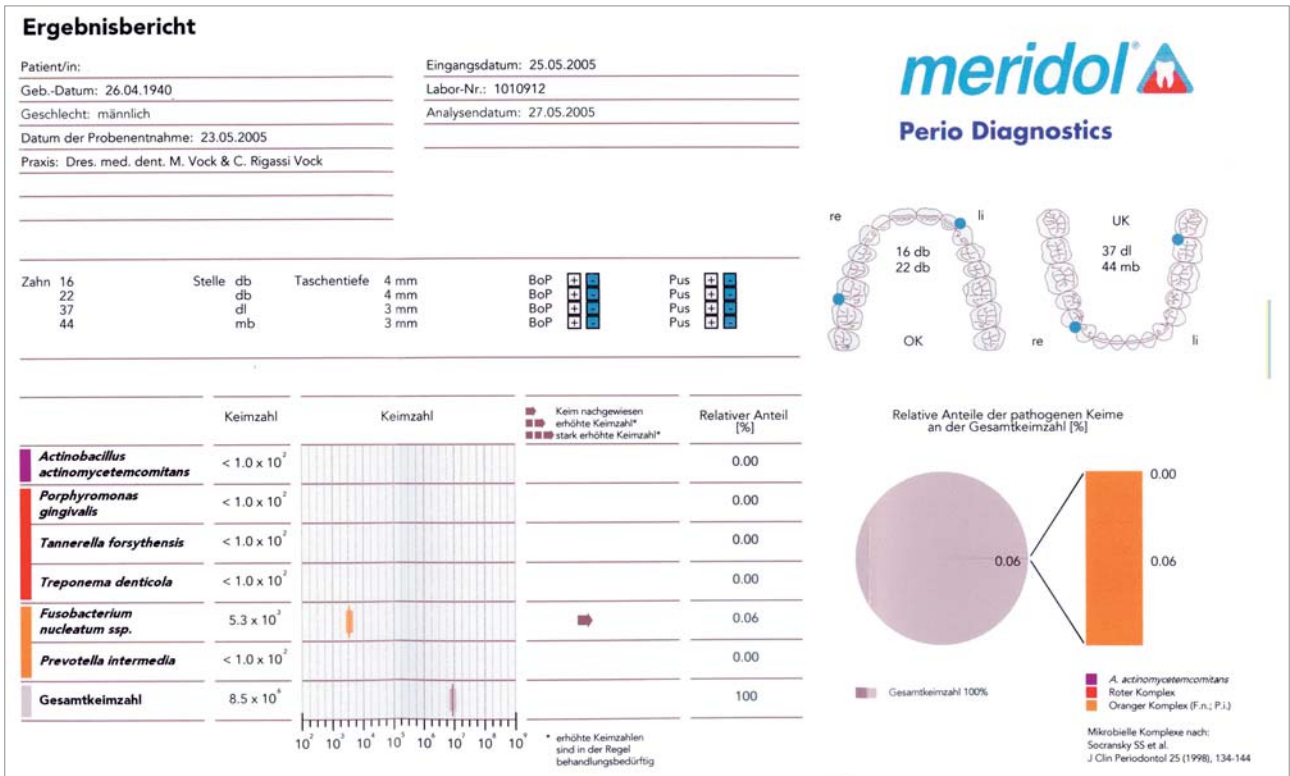
- HELBO® Blue Photosensitizer: Phenothiazinchlorid (Abb. 1)
- HELBO® TheraLite Laser: 660 nm, 100 mW (= Leistung Laserquelle), cw (Abb. 2)
- HELBO® 3D Pocket Probe (max. abgegebene Leistung 40 mW): Energie wird dreidimensional abgegeben (Abb. 3)

Nach dem Erfassen des Parodontalstatus, der Entfernung des supra- und subgingivalen Zahnsteins und der Mundhygieneinstruktion, wird die aPDT folgendermaßen durchgeführt:

- Applikation des HELBO® Blue Photosensitizer in die Parodontaltaschen
- Einwirkzeit von drei Minuten abwarten
- Entfernung des überschüssigen Photosensitizers aus der Parodontaltasche mittels Spülung
- Laserapplikation (= Belichtung und Aktivierung des Photosensitizers) von 10 s pro Zahnsextant (mesio-bukkal, bukkal, disto-bukkal, mesio-oral, oral, disto-oral)
- Entfernung des supragingivalen Farbstoffes mittels Polierpaste.

Der Fallbericht zeigt einen 65-jährigen Patienten mit einer mittelschweren Parodontitis marginalis. Der Parodontalstatus (Abb. 4) zeigt die typische Verteilung der Parodontaltaschen im posterioren Segment. Nach der Initialtherapie wurde vor und direkt nach der aPDT eine Keimbestimmung mittels meridol® perio diagnostics durchgeführt. Die Ergebnisse zeigen vor der aPDT einen relativen Anteil der pathogenen Keime an der Gesamtkeimanzahl von 30,81 % (Abb. 5). Die gemessenen Leitkeime waren: *Porphyromonas gingivalis* (20,18%), *Tannerella forsythensis* (1,93%), *Treponema denticola*

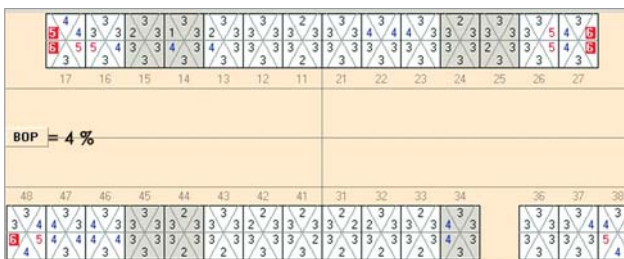(8,66 %) und *Fusobacterium nucleatum* (0,04 %). Direkt nach der aPDT waren noch 0,14 % der Gesamtanzahl der Bakterien pathogen (Abb. 6). Dies zeigt die effiziente Eliminierung der pathogenen Keime durch die photodynamische Lasertherapie. Doch wie lange hält diese Keimreduktion an? Um dies zu eruieren, haben wir vor der Reevaluation (acht Wochen nach aPDT) erneut die Keimanzahl bestimmt (Abb. 7). Erstaunlicherweise waren hier noch weniger Keime vorhanden als direkt nach der aPDT (noch 0,06 %). Auch zeigte sich bei der Reevaluation eine deutliche Verbesserung der Taschentiefen (Abb. 8). Natürlich setzt so ein gutes Ergebnis auch eine kompromisslose Kooperation vonseiten des Patienten voraus. Nur durch eine optimierte Mundhygiene und deren professionelle Instruktion können so gute Therapieerfolge erzielt werden. Bei uns wird daher routinemäßig ein striktes Parodontitis-Therapie-Schema eingehalten (Abb. 9). Die Messungen der parodontalpathogenen Leitkeime zeigen uns aber, dass auch nach acht Wochen noch eine „keimfreie“ Tasche vorhanden ist. Unser Recallsystem wird dementsprechend den Parodontitispatienten alle drei bis vier Monate mit der aPDT therapieren. So können wir sicher sein, dass wir ein stabiles Langzeitergebnis garantieren können, aber natürlich nur solange wie der Patient auch motiviert mitarbeitet. Daher wird bei jeder Sitzung eine erneute Remotivation durchgeführt. Nur ein informierter und instruierter Patient wird einen akzeptablen Erfolg aufweisen können. Ein großer Vorteil der aPDT ist, dass sie der gut instruierten Dentalhygienikerin oder Prophylaxeassistentin delegiert werden kann, da es sich bei dem Laser um einen Klasse 2M-Laser handelt. Diese Sachlage ermöglicht ein regelmäßiges Recall durch diese Praxismitarbeiterinnen und entlastet den Praxisinhaber.



Fazit

Die Parodontitis ist eine weitverbreitete Erkrankung und wird in Zukunft einen großen Teil der Zahnarztbeschäftigung in Anspruch nehmen, da die Patienten bis ins späte Lebensalter ihre eigenen Zähne behalten. Zusätzlich werden die Periimplantitis-Fälle drastisch steigen. Im Jahre 2005 wurden in Deutschland ca. 600.000 Implantate gesetzt. Davon werden ca. 4–10% Periimplantitis-Fälle (= 24.000–60.000). Die Therapie ist immer mühsam und war bis jetzt eher erfolglos. Durch die aPDT ist eine effiziente und erfolgreiche Therapie der Periimplan-

titis möglich geworden.^{12–14} Bis anhin wurde die Parodontalbehandlung oftmals mit Antibiotika unterstützt. Dieses Astringens zeigte sehr gute Therapieerfolge, vorausgesetzt der Patient hielt sich streng an das Dosierungs- und Anwendungsschemata. Leider zeigten sich aber unerwünschte Nebenwirkungen und Interaktionen mit anderen Medikamenten (z.B. Kontrazeptiva). Ein weiterer großer Nachteil der Antibiotikabehandlung ist zudem die Förderung der Resistenzbildung der Bakterien. Laut WHO sind heutzutage weltweit nur noch zwei Antibiotika vorhanden, auf welche noch keine Resistenzen gebildet wurden. Dieser Aspekt ist ein großer Vorteil der aPDT, da hier keine Resistenzbildung von Seiten der Bakterien möglich ist und keinerlei Nebenwirkungen vorhanden sind. Viele Untersuchungen bezeugen den nebenwirkungsfreien Einsatz der aPDT in Betracht auf den Farbstoff und die applizierte Laserenergie.^{18–23} All diese Aspekte zeigen, dass die aPDT ein wertvoller und wichtiger Bestandteil der modernen Zahnheilkunde ist^{24,25} und in dem Gebiet der Periimplantistherapie sicher noch werden wird.



Die Literaturliste kann in der Redaktion angefordert werden.

Schritt	Zeitachse	Behandlung	Behandler	Bemerkung
1	0	Parodontalstatus + Erklärung Parodontitis (mündl. + schriftl.) und Therapieablauf, Parodontitis-Broschüre mitgeben, Kosteninformation	Zaz	Pat muss verstehen um was es geht → ansonsten keine Behandlung!
2	< 1 M	DS/RP: 1 Kiefer + Instruktion Mundhygiene (PCR)	Zaz+PA	Nachfrage Broschüre
3	< 1 W	DS/RP: 2 Kiefer + prof. ZR 1 Kiefer + Reinstruktion	Zaz+PA	
4	2T1W	photodynamische Lasertherapie (PDT) + prof. ZR (PCR)	PA	
5	1 W	prof. ZR + Reinstruktion + Remotivation	PA	1/4 Std
6	1 M	prof. ZR + Reinstruktion + Remotivation	PA	1/4 Std
7	Bedarf	je nach Mundhygiene noch mehr prof. ZR nötig	PA	
8	2M3M	Reevaluation (PCR)	Zaz	
9	< 1M	lokales DS/RP + lokales PDT + Remotivation	Zaz	
10	3-6 M	Recall → Intervall je nach Motivation und Schweregrad, ZR	Zaz	
11	3T1W	PDT	PA	PDT wird routinemässig durchgeführt alle 3-4 M

Abb. 9: aPDT-Therapieschema des Praxisteam Seuzach.

Korrespondenzadresse:
 Dr. med. dent. Michel Vock
 Turnerstr. 22, CH-8472 Seuzach
 Tel.: +41-52/335 16 16
 E-Mail: info@laserzahnmedizin.ch
 Web: www.laserzahnmedizin.ch