

# Die antimikrobielle photodynamische Periimplantitistherapie

*Neben den prothetischen Komplikationen wie Schraubenlockerungen oder Fraktur des Aufbaus bzw. des Implantates stellt die Periimplantitis eine der wesentlichen Indikationen für eine weitere chirurgische Intervention bei Patienten mit Implantatversorgungen dar.*

DR. JÖRG NEUGEBAUER, DR. VIKTOR E. KARAPETIAN,  
UNIV.-PROF. DR. DR. ALEXANDER C. KÜBLER,  
UNIV.-PROF. DR. DR. JOACHIM E. ZÖLLER/KÖLN\*

Periimplantäre Entzündungen treten meist mit einer erhöhten Sondierungstiefe am Implantat auf und sind auf eine Hyperplasie des Weichgewebes (Pseudotasche) oder auf einen periimplantären Knochenabbau zurückzuführen. Für eine langfristige Therapie ist die Ursache für das pathologische Geschehen zu bestimmen, damit der negative Reiz ausgeschaltet werden kann. Neben einer eingeschränkten Mundhygiene, sei es aus mangelnder Motivation oder konstruktionsbedingt durch die Suprastruktur, können auch biomechanische Überbelastungen der prothetischen Versorgung oder ein geringes Knochenangebot bereits bei der Implantation ursächlich für die Entzündung sein.<sup>12</sup> Moderne Implantatsysteme weisen heutzutage eine mikrostrukturierte Implantatoberfläche auf. Die gute Anlagerung von Osteoblasten in die Porenstruktur der Implantatoberfläche wird besonders bei der Titan-Plasma-Beschichtung als Nachteil wegen der Plaqueakkumulation und mikrobiellen Kontamination angesehen.<sup>12</sup> Eine Regeneration der periimplantären Defekte durch augmentative Verfahren gerade mit heterologen Knochenersatzmaterialien ist auf Grund des verbleibenden Infektionsrisikos eingeschränkt. Verfahren der Dekontamination mittels Abtragen der mikrostrukturierten Oberfläche reduziert das Infektionsrisiko, schließt aber eine Knochenregeneration am Implantatinterface aus. Verfahren durch eine chemische Dekontamination z.B. mit Zitronensäure, Wasserstoffperoxid scheitern oftmals an der Dosierung, da eine bakteriozide Wirkung erst dann erreicht wird, wenn auch eine Schädigung der Regenerationsfähigkeit des Knochengewebes eintritt. Bei den physikalischen Verfahren mit verschiedenen hochenergetischen Lasern<sup>3,7</sup> ist ein hoher chirurgischer Aufwand notwendig und das Risiko der Modifikation der Implantatoberfläche durch die Laserenergie kann nicht ausgeschlossen werden.

Eine neue und einfache Methode zur Therapie der Periimplantitis stellt die antimikrobielle photodynamische Therapie (aPDT) dar.<sup>5,6</sup> Hierbei handelt es sich um ein Verfahren, bei dem durch einen photochemischen Pro-

zess eine Keimreduktion an der Implantatoberfläche und dem periimplantären Gewebe erreicht werden kann. Bei der antimikrobiellen photodynamischen Therapie wird eine lichtaktive Farbstofflösung als Photosensibilisator in die periimplantäre Tasche lokal eingebracht. Nach einer Inkubationszeit von mindestens 60 Sekunden, in der sich der Photosensibilisator an die Bakterienmembran anlagert, erfolgt die Aktivierung des Photosensibilisators mit nicht thermischem Licht einer dem Absorptionsspektrum des Photosensibilisators entsprechenden Wellenlänge. Hierdurch wird ein photochemischer Prozess ausgelöst, bei dem durch Elektronentransfer die Lichtenergie auf Sauerstoffmoleküle übertragen wird, wodurch lokal Singulett-Sauerstoff entsteht. Dieser Singulett-Sauerstoff ist ein starkes Oxidationsmittel, welcher vorzugsweise über Lipidoxidation sofort zu einer irreversiblen, letalen Schädigung der Bakterienmembran führt.<sup>2,4,16,17</sup> Hierdurch wird eine photochemische Dekontamination des periimplantären Gewebes erreicht.

Auf Grund der substanzspezifischen Eigenschaften des Photosensibilisators wird dieser vorwiegend an den Bakterienmembranen angelagert, was zu einer weit gehenden Protektion des umliegenden Gewebes führt.<sup>13,14,18</sup> Die aPDT hat sich auch in der Behandlung von Candidainfektionen<sup>15</sup> oder in der Parodontaltherapie<sup>4</sup> bewährt, sodass die aPDT zur Therapie von verschiedenen Infektionen im Mundraum verwendet werden kann.<sup>19</sup>

## Material und Methode

Das klinische Vorgehen bei der aPDT orientiert sich an dem Vorgehen bei der Parodontaltherapie. Die Therapie bestimmenden Einschlusskriterien sind die gleichen, welche wir in der Parodontalchirurgie Anwendung finden:

- klinisch sichtbare Entzündungszeichen wie BOP und hohe Sondierungstiefen,
- radiologisch darstellbare periimplantäre Knochenläsionen (trichterförmige Defekte).

Weiterhin sollten zum Ausschluss für die Periimplantitistherapie auf Grund der reduzierten Prognose folgende Kriterien gelten:

- schwere Grunderkrankungen

\* Klinik und Poliklinik für Zahnärztliche Chirurgie und Mund-, Kiefer- und Plastische Gesichtschirurgie, Direktor Univ.-Prof. Dr. Dr. Joachim E. Zöller, Universität zu Köln, Deutschland

- Nikotin- und oder Alkoholabusus
- fehlende Compliance

Oft limitieren schon diese Einschluss- und Ausschlusskriterien das Patientengut, welche für diese Therapie geeignet sind.

Ist auf Grund der genannten Bedingungen eine Therapie möglich, kann und sollte sich der Behandlungsablauf wie folgt gestalten:

#### 1. Initialtherapie:

- Motivation und Instruktion des Patienten
- Reinigung und Politur der Implantatpfeiler und ggf. Suprastruktur
- Oberflächliche Dekontamination mit aPDT (p = 100 mW, t = 60 sec, HelboBlue)
- Applikation desinfizierender Substanzen

#### 2. Resektive Phase:

- Bildung eines Mukoperiostlappens
- Entfernung des Granulationsgewebes
- Tiefe Dekontamination mit aPDT (p = 100 mW, t = 60 sec, HelboBlue)
- apikales Verschieben der Weichgewebsmanschette (Taschenreduktion)

#### 3. Rekonstruktive Phase:

- Knochenaugmentation falls erforderlich
- gingivale ästhetische Korrekturen

#### 4. Recallphase:

- 1 Woche post operationem
- 4 Wochen post operationem
- 3 Monate post operationem, erneute Dekontamination der freiliegenden Areale
- 6 Monate post operationem, jährlich vollständiges Er-

heben des klinischen Befundes, Röntgenkontrolle, Dekontamination der freiliegenden Areale  
Bakteriologische Untersuchung (micro perio detect/ Universität Wien) der behandelten Region.

### *Klinisches Vorgehen*

Nach der Vorbehandlung der Periimplantitis mittels engem Recall und Entfernen von überschüssigem Granulationsgewebes kann die aPDT mittels HELBO®Blue und HELBO®Theralite Laser (100 mW, 670 nm, HELBO®, Grieskirchen, Österreich) des betreffenden Implantates und der restlichen Implantate zur lokalen Keimreduktion durchgeführt werden. Die umfassenden Mundhygieneinstruktionen sind notwendig, dass die entzündliche Situation der Implantate in einen reizlosen Zustand überführt werden kann. Die Keime besiedelten Areale des Implantates und des periimplantären Gewebes, welche dekontaminiert werden, müssen ähnlich dem in der Parodontaltherapie üblichen Vorgehensweise zugänglich gemacht werden, sofern ein radiologischer Knochenabbau sichtbar ist. Somit ist eine eventuell offene Lappenkürettage zu Beginn notwendig, um alle Gebiete des kontaminierten und von Bakterien befallenen Gewebes unter Sicht mechanisch zu reinigen. Hierfür eignen sich die in der Parodontalchirurgie zur Verwendung kommenden Instrumente und Techniken. Danach schließt sich die Entfernung des Granulationsgewebes und des infizierten, avitalen Knochens an. Die Implantatoberfläche wird mechanisch gereinigt. Danach schließt sich die Applikation des Photosensibilisator HELBO®Blue für 60 sec an, die mit einer stumpfen Kanüle in das zu desinfizierende Areal appliziert wird. Bei großflächigen Arealen kann der Photosensibilisator

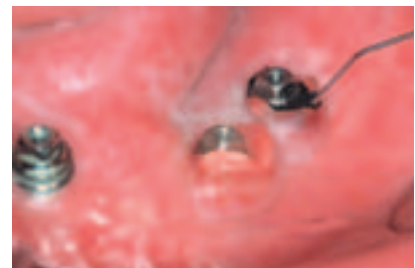
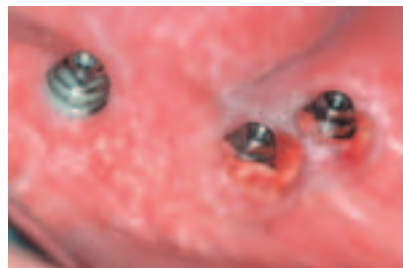
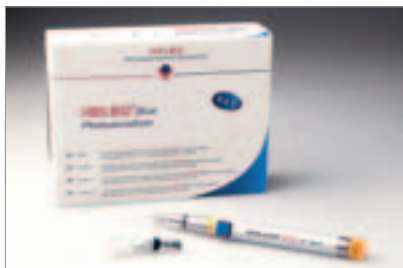Abb. 1: HELBO®Theralite Laser mit 3-D-PocketProbe und HELBO® Blue Photosensibilisator. – Abb. 2: Periimplantitis bei *Candida albicans* Superinfektion bei Z. nach Tumorrekonstruktion mittels Fore-Arm-Flap. – Abb. 3: Applikation des Photosensibilisators mittels stumpfer Kanüle in periimplantäre Pseudotasche.

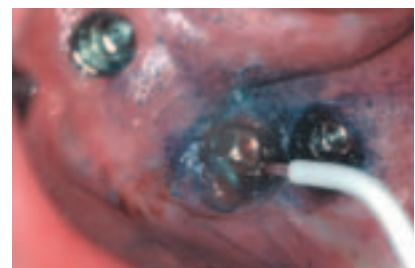
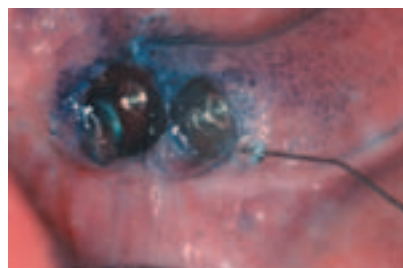
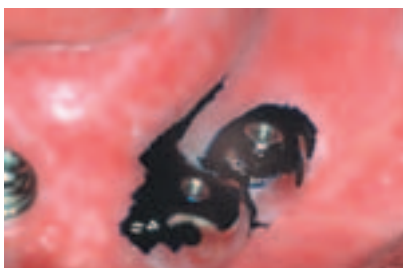Abb. 4: Inkubation des im Überschuss applizierten Photosensibilisators in infizierten Arealen. – Abb. 5: Spülung mit Kochsalzlösung zur Entfernung des überschüssigen Photosensibilisators. – Abb. 6: Bestrahlung mittels 3-D-PocketProbe und HELBO®Theralite Laser.

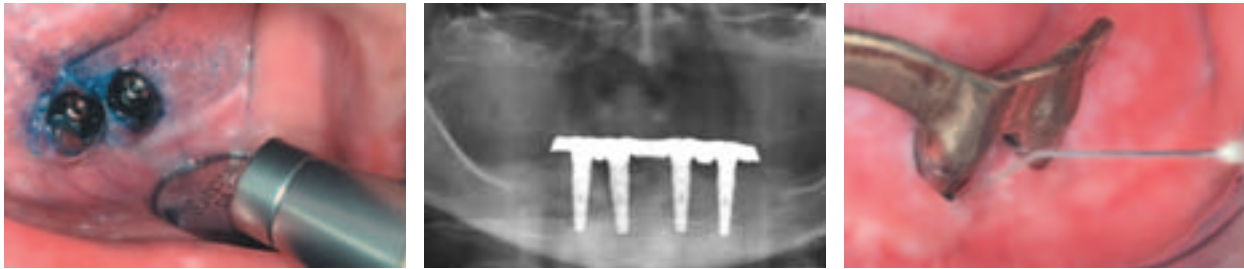


Abb. 7: Zusätzliche Oberflächenbestrahlung zur Therapie der Candida-Infektion. – Abb. 8: Periimplantärer Defekt an Implantat Regio 43. – Abb. 9: Recall zwei Monate nach Therapie mit stabiler Weichgewebssituation.

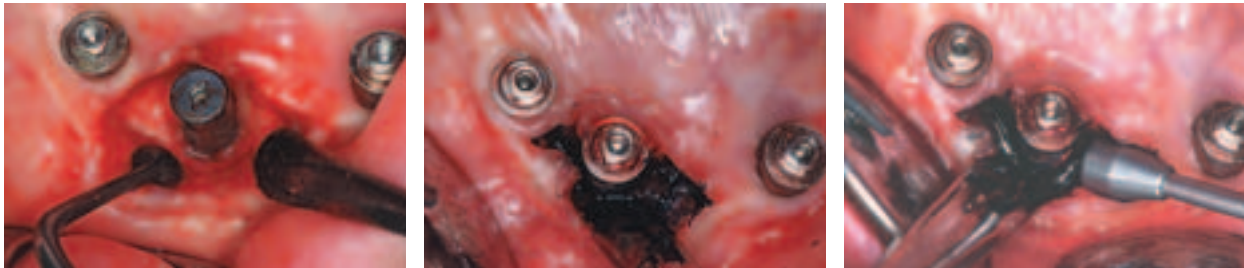

Abb. 10: Z. n. offene Kürettage bei vestibulärem Knochenabbau. – Abb. 11: Nach Ausbleiben der ersten reaktiven Blutung aus dem OP-Areal Applikation des Photosensibilisators im Überschuss. – Abb. 12: Aktivierung des Photosensibilisators mittels Oberflächensonde.

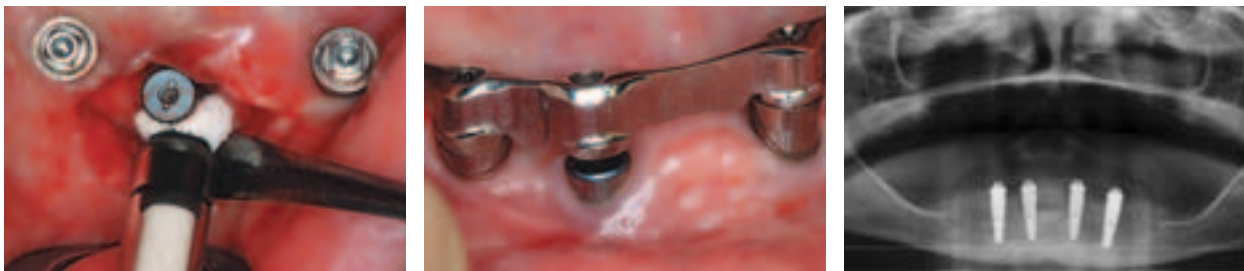

Abb. 13: Applikation von PepGen P15 zur knöchernen Regeneration. – Abb. 14: Stabile Weichgewebsverhältnisse beim Recall nach drei Monaten. – Abb. 15: Regeneration periimplantären Defekts Regio 43 nach Dekontamination.

auch über einen Gazestreifen appliziert werden, der zur Tamponierung der Wunde verwendet wird. Nach erfolgreicher Inkubation von mindestens 60 Sekunden erfolgt die Spülung des Operationssitus mit 0,9 % Kochsalzlösung. Da der Photosensibilisator eine hohe Absorption zeigt, ist es wichtig, dass das überschüssige Material vollständig ausgespült wird, da sonst das Laserlicht nicht an der Membran der Bakterien wirken kann. Die Aktivierung des Photosensibilisators erfolgt mit dem HELBO®Theralite Laser mit Licht der Wellenlänge 670 nm für 60 Sekunden. Je nach Defektgröße kann dann das Knochenersatzmaterial zur Augmentation des knöchernen Defektes appliziert werden. Anschließend erfolgt der Wundverschluss. Postoperativ werden dem Patienten die üblichen Verhaltensmaßnahmen empfohlen. Am ersten postoperativen Tag wird eine Nachkontrolle durchgeführt und die initiale Wundheilung beurteilt. Die noch verbliebenen Anteile des Photosensibilisators werden erneut für 60 sec. mit dem Therapielaser aktiviert. Nach einer Woche werden die Nähte entfernt.

Sofern sich die Periimplantitis lediglich auf das Weichgewebe beschränkt und keine Knochendefekte vorliegen, kann auf eine chirurgische Intervention verzichtet werden. Die Applikation des Photosensibilisators erfolgt dann lediglich in der periimplantären Tasche und die Ak-

tivierung wird durch die Pocket-Probe des HELBO®Theralite Lasers erreicht.

### Diskussion

In den vergangenen Jahren haben zahlreiche Forschungsgruppen die bakterizide Wirkung der Diodenlaser auf gramnegativ, dunkelpigmentierte Bakterienstämme nachgewiesen.<sup>1,9-11</sup> Allerdings wurde hier nur der lichtenergetische Effekt des Lasers mit einer für Diodenlaser relativ niedrigen Energie (1 Watt) genutzt. In diesem Zusammenhang wurden die Wirkung auf die Hauptvertreter der Periimplantitis induzierenden Bakterienstämme (Fusobakteria, die Prevotella und die Porphyromonas Spezies) untersucht. Es wurde gezeigt, dass eine Dekontaminierung mittels Diodenlaser, bei einer maximalen Anwendungsdauer von 20 Sekunden bei einem Watt Leistung, keine pathologische Wirkung auf die angrenzenden periimplantären Hart- und Weichgewebe hatte.<sup>1</sup> Neben dem Einsatz in der Weichteilchirurgie wird der Diodenlaser zur Dekontamination keimbesiedelter Oberflächen an Implantaten und Zähnen eingesetzt. Somit wurde schon in diesen Untersuchungen die Empfehlung ausgesprochen, die Dekontamination

mittels Diodenlaser als Basiselement zur Behandlung von Periimplantitiden zu verwenden.

Die antimikrobielle photodynamische Therapie mittels lokal applizierten Photosensibilisator stellt eine weitere und innovative Möglichkeit zur Behandlung der Periimplantitis dar. An lokal applizierbaren photoaktiven Wirkstoffen stehen heutzutage vorwiegend Aminolävulin säure<sup>8</sup> (ALA) oder Thiazinfarbstoffe<sup>4,16,18</sup> zur Verfügung. Bei ALA handelt es sich um eine Vorstufe des aktiven Photosensibilisators, welcher erst nach der intrazellulären Aufnahme im Rahmen des Hemsynthese-Stoffwechsels zu dem aktiven Substrat Protoporphyrin IX synthetisiert werden muss. Dieser Vorgang dauert mehrere Stunden, sodass eine Anwendung der ALA im Rahmen der Periimplantitis nicht praktikabel erscheint. Bei den Thiazinfarbstoffen, wie zum Beispiel Methylenblau, handelt es sich hingegen bereits um den aktiven Wirkstoff, der in geeigneter Form zubereitet, als Photosensibilisator ohne toxische Gewebsreaktionen angewendet werden kann.

Für die Aktivierung des photochemischen Prozesses ist es notwendig, dass das eingesetzte Licht in Bezug auf die Wellenlänge, die Leistungs- und Energiedichte auf das Adsorptionsspektrum und die photochemischen Eigenschaften des Photosensibilisators abgestimmt sind. Bei einer Aktivierungswellenlänge von 670 nm treten neben der Absorption durch den Photosensitizer nur geringe direkte Absorptionseffekte im Weichgewebe auf, jedoch sind sowohl Reflexionseffekte als auch Schwächungen durch unterschiedliche Gewebsabsorption vor allem am knöchernen Lager zu berücksichtigen. Durch eine geeignete optische Anordnung mit Lichtleitssystemen kann dies ausgeglichen werden. Problematisch ist eine starke Blutung des Operationsgebietes, da hierdurch der Photosensitizer rasch ausgeschwemmt werden kann. Um dies zu verhindern, ist diese Region mit einem mit Photosensitizer getränkten Gazestreifen auszutampfen.

Durch die niedrige Energie bei der Photodynamischen Therapie mit dem HELBO®Theralite Laser, kann die Applikation ohne den Einsatz von Lokalanästhetika erfolgen, da die Patienten praktisch keine Irritation oder Schmerzen erfahren. Die Selektivität der photodynamischen Reaktion beruht auf der relativ kurzen Einwirkzeit des Photosensibilisators, sodass der Farbstoff nur in die oberflächlichsten ein bis zwei Zellschichten des Weichgewebes hineindiffundieren kann. Somit wird die photochemische Reaktion an der Oberfläche und in den obersten Zellschichten ausgelöst, wo sich gegebenenfalls auch die Bakterien befinden bzw. die Bakterienkontamination am höchsten ist. Eine Schädigung tiefer Gewebeschichten kann daher nicht erfolgen, sodass ein negativer Einfluss der antimikrobiellen photodynamischen Therapie auf die Wundheilung ausgeschlossen werden kann. Die photodynamische Therapie scheint ein neuer und viel versprechender Ansatz für die Therapie der Periimplantitis zu sein.

#### Literatur

1 Bach G, Neckel C, Mall C, Krekeler G (2000) Conventional versus

- laser-assisted therapy of periimplantitis: a five-year comparative study. *Implant Dent* 9:247–251.
- 2 Bonneau R, Pottier R, Bagno O, Jousset-Dubien J (1975) pH dependence of singlet oxygen production in aqueous solutions using thiazine dyes as photosensitizers. *Photochem Photobiol* 21:159–163.
- 3 Deppe H, Greim H, Brill T, Wagenpfeil S (2002) Titanium deposition after peri-implant care with the carbon dioxide laser. *Int J Oral Maxillofac Implants* 17:707–714.
- 4 Dobson J, Wilson M (1992) Sensitization of oral bacteria in biofilms to killing by light from a low-power laser. *Arch Oral Biol* 37:883–887.
- 5 Dortbudak O, Haas R, Mallath-Pokorny G (2000) Biostimulation of bone marrow cells with a diode soft laser. *Clin Oral Implants Res* 11:540–545.
- 6 Dortbudak O, Haas R, Bernhart T, Mailath-Pokorny G (2001) Lethal photosensitization for decontamination of implant surfaces in the treatment of peri-implantitis. *Clin Oral Implants Res* 12:104–108.
- 7 Kreisler M, Kohnen W, Marinello C, Gotz H, Duschner H, Jansen B, d'Hoedt B (2002) Bactericidal effect of the Er:YAG laser on dental implant surfaces: an in vitro study. *J Periodontol* 73:1.292–1.298.
- 8 Kübler A, Haase T, Rheinwald M, Barth T, Mühling J (1998) Treatment of oral leukoplakia by topical application of 5-aminolevulinic acid. *Int J Oral Maxillofac Surg* 27:466–469.
- 9 Moritz A, Gutknecht N, Doertbudak O, Goharkhay K, Schoop U, Schauer P, Sperr W (1997) Bacterial reduction in periodontal pockets through irradiation with a diode laser: a pilot study. *J Clin Laser Med Surg* 15:33–37.
- 10 Moritz A, Gutknecht N, Goharkhay K, Schoop U, Wernisch J, Sperr W (1997) In vitro irradiation of infected root canals with a diode laser: results of microbiologic, infrared spectrometric, and stain penetration examinations. *Quintessence Int* 28:205–209.
- 11 Neckel K (1997) Laser in der Oralchirurgie. *Collegemagazin* 5:64–65.
- 12 Quirynen M, De Soete M, van Steenberghe D (2002) Infectious risks for oral implants: a review of the literature. *Clin Oral Implants Res* 13:1–19.
- 13 Schindl A (2001) Does low intensity laser irradiation really cause cell damage? *Lasers Surg Med* 29:105–106.
- 14 Soukos NS, Wilson M, Burns T, Speight PM (1996) Photodynamic effects of toluidine blue on human oral keratinocytes and fibroblasts and *Streptococcus sanguis* evaluated in vitro. *Lasers Surg Med* 18:253–259.
- 15 Teichert MC, Jones JW, Usacheva MN, Biel MA (2002) Treatment of oral candidiasis with methylene blue-mediated photodynamic therapy in an immunodeficient murine model. *Oral Surg Oral Med Oral Pathol Oral Radiol Endod* 93:155–160.
- 16 Usacheva MN, Teichert MC, Biel MA (2001) Comparison of the methylene blue and toluidine blue photobactericidal efficacy against gram-positive and gram-negative microorganisms. *Lasers Surg Med* 29:165–173.
- 17 Wainwright M, Phoenix DA, Marland J, Wareing DR, Bolton FJ (1997) A study of photobactericidal activity in the phenothiazinium series. *FEMS Immunol Med Microbiol* 19:75–80.
- 18 Wilson M, Dobson J, Harvey W (1992) Sensitization of oral bacteria to killing by low-power laser radiation. *Curr Microbiol* 25:77–81.
- 19 Wilson M, Dobson J, Sarkar S (1993) Sensitization of periodontopathogenic bacteria to killing by light from a low-power laser. *Oral Microbiol Immunol* 8:182–187.

#### Korrespondenzadresse:

Dr. Jörg Neugebauer  
Klinik und Poliklinik für Zahnärztliche Chirurgie und für Mund-, Kiefer- und Plastische Gesichtschirurgie der Universität zu Köln  
Direktor: Univ.-Prof. Dr. Dr. J. E. Zöller  
Kerpener Str. 32  
50931 Köln  
Tel.: 02 21/4 78 57 71  
Fax: 02 21/4 78 57 74  
E-Mail: Joerg.neugebauer@medizin.uni-koeln.de