Quintessenz
Team-Journal
Die Zeitschrift für die zahnärztliche Praxis

Sonderdruck

2 • 2007
37. Jahrgang • Februar 2007

Andreas Braun, Claudia Dehn,
Felix Krause, Søren Jepsen

Antimikrobielle Photodynamische Therapie (aPDT) bei der parodontalen Behandlung

Antimikrobielle Photodynamische Therapie (aPDT) bei der parodontalen Behandlung

Andreas Braun, Claudia Dehn, Felix Krause, Søren Jepsen

Das Grundprinzip der antimikrobiellen Photodynamischen Therapie bietet viel versprechende Einsatzmöglichkeiten im Rahmen der systematischen parodontalen Therapie. Konventionelle Methoden zur Entfernung parodontal bedeutsamer Biofilme wie Handinstrumentierung, Schall- oder Ultraschallanwendungen könnten ergänzt und die Verwendung antibiotisch wirksamer Substanzen möglicherweise reduziert werden.
Der vorliegende Beitrag soll den augenblicklich aktuellen Wissensstand um die Verwendung der antimikrobiellen Photodynamischen Therapie bei der parodontalen Behandlung darstellen.

Grundlagen

Die Parodontitis ist eine entzündliche Erkrankung aller Strukturen des Zahnhalteapparats, die durch Mikroorganismen im subgingivalen Plaque-Biofilm unterhalten wird. Die entzündlichen Veränderungen können zur Ausbildung parodontaler Taschen, Zerstörung der knöchernen Strukturen und bei fortgeschrittener Erkrankung zum Verlust des betroffenen Zahnes führen. Grundvoraussetzung für die Entstehung einer parodontalen Schädigung ist die Ausbildung einer Gingivitis infolge einer mikrobiellen Besiedlung des Zahns und/oder des Zahnfleischs. Die Entfernung dieses Biofilms bzw. der Zahnoberfläche anhaftender mineralisierter Auflagerungen und damit die Entfernung von parodontalpathogenen Mikroorganismen steht im Mittelpunkt der Parodontitisprävention und -therapie.[12] Zu diesem Zweck stehen konventionelle Methoden wie die Verwendung von Hand- oder Ultraschallinstrumenten zur Verfügung, wobei deren Effektivität als vergleichbar eingeschätzt wird.[8,26] Ebenfalls ist es möglich, Pulverstrahlgeräte oder Lasersysteme für die Reinigung betroffener Zahnoberflächen heranzuziehen.[23,25]
Durch die verschiedenen Methoden der Oberflächeninstrumentierung ist es generell möglich, eine Reduktion parodontalpathogener Mikroorganismen zu erreichen.[2,9] Allerdings kann nicht davon ausgegangen werden, dass eine vollständige Entfernung der Bakterien erzielt wird. Selbst die zusätzliche lokale Verwendung eines Antibiotikums, zum Beispiel durch Tetrazyklin freisetzende Fäden, kann nicht garantieren, dass alle Mikroorganismen auf Dauer entfernt werden.[22]
Die adjunktive systemische Gabe antibiotisch wirksamer Substanzen kann bei einer durch Bakterien verursachten Parodontitis einen positiven Effekt haben.[10,14,27] Neuerdings wird sogar eine Parodontitistherapie durch die alleinige Gabe systemisch wirkender Antibiotika diskutiert.[16,20] Dieser Therapieansatz sollte allerdings zurückhaltend betrachtet werden, da zum augenblicklichen Zeitpunkt noch keine ausreichende Anzahl systematischer Untersuchungen zu diesem Thema vorliegt. Vor allem bleibt abzuklären, ob das Ausbleiben einer mechanischen Reduktion parodontalpathogener Keime und eine fehlende Zerstörung aggregierter Bakterienstrukturen die Wirkkonzentration des Antibiotikums in der Zahnfleischtasche nicht stark reduziert.[20] Eine sich dadurch ergebende Unterdosierung am Wirkort kann dann das Auftreten von Antibiotika-Resistenzen zusätzlich begünstigen, so dass vor allem die mögliche Ausbildung solcher Resistenzen eine angemessene Abwägung der Notwendigkeit des Gebrauchs antibiotisch wirksamer Substanzen erfordert.
Ein weiterer Ansatz zur Elimination von pathogenen Mikroorganismen wird durch den Einsatz von Lichtenergie verfolgt. Die positiven Eigenschaften konzentrierter Lichtstrahlung im Rahmen der Therapie von Krankheiten, insbesondere Lupus vulgaris, führten 1903 zur Verleihung des Nobelpreises für Medizin an Niels Ryberg Finsen. Unabhängig von der antimikrobiellen Wirkung durch die Bestrahlung von Zellen mit Laserlicht unterschiedlicher Wellenlängen[11] kann durch die zusätzliche Verwendung von lichtaktivierbaren Wirkstoffen (Photosensibilisatoren) Laserlicht niedriger Leistungsdichte diese Stoffe derart verändern, dass sie zytotoxische Effekte an angekoppelten Mikroorganismen bewirken. Die in diesem Zusammenhang auftretenden

lichtinduzierten Vorgänge sind sauerstoffabhängig und werden als antimikrobielle Photodynamische Therapie (aPDT) bezeichnet.[18,30] Die Wirkung photodynamischer Therapieverfahren auf parodontalpathogene Mikroorganismen verspricht einer die konventionellen Behandlungsmethoden ergänzende Behandlungsstrategie, mit der die oben angesprochenen Nachteile antimikrobieller Substanzen umgangen werden könnten.

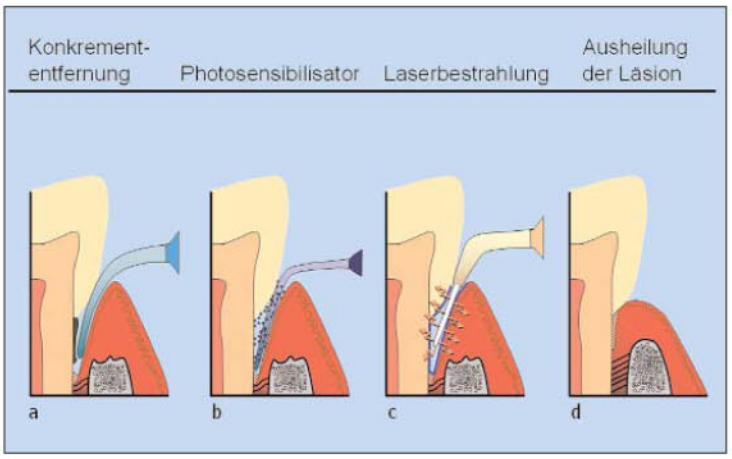

Abb. 1 Prinzipielle Anwendung eines antimikrobiellen Photodynamischen Therapieverfahrens im Rahmen der Parodontitistherapie. Nach Reinigung der parodontalen Läsion (a) wird die gesamte Tasche mit einem Photosensibilisator befüllt (b) um nach der Einwirkzeit und Ausspülung überschüssiger Farbstofflösung mit einer Lichtsonde aktiviert zu werden und parodontalpathogene Bakterien zu eliminieren (c). Durch die möglichst vollständige Entfernung der eine Entzündung unterhaltenden Komponenten kann es zu einer Heilung der parodontalen Läsion kommen (d).

Anwendung der antimikrobiellen Photodynamischen Therapie

Im Rahmen der Parodontitistherapie sollte vor dem Einsatz photodynamischer Therapieverfahren eine Reinigung der supra- und subgingivalen Bereiche erfolgen. Da nicht davon ausgegangen werden kann, dass der photodynamische Effekt zu einem Abtrag von mineralisierten Auflagerungen führt, ist die Verwendung von beispielsweise Hand- oder Ultraschallinstrumenten angezeigt (Abb. 1a). Ziel dieses Behandlungsabschnitts ist die möglichst vollständige Entfernung aller Auflagerungen, die eine Parodontitis verursachen oder aufrechterhalten können. Trotz intensiver Bemühungen, eine vollständige Reinigung parodontaler Läsionen herbeizuführen, kann es zu einem Verbleib von mineralisierten Auflagerungen auf der Wurzeloberfläche kommen. Es konnte gezeigt werden, dass die Menge verbliebener Konkremente von der Taschentiefe abhängt.[3,24] Eine Abhängigkeit vom behandelten Zahntyp konnte dagegen nicht festgestellt werden.[4,24] Um eine mikrobielle Besiedlung der instrumentierten Wurzeloberflächen weiter zu reduzieren, kann nun eine Desinfektion der behandelten Tasche zuträglich sein. Zu diesem Zweck werden unter anderem chlorhexidinhaltige Präparate[19] oder auch antibiotisch wirksame Präparate[21] verwendet. An dieser Stelle kann nun auch ein photodynamisches Therapieverfahren Anwendung finden. Es umfasst die nachfolgend beschriebenen drei Arbeitsschritte: Anfärbung parodontal pathogener Keime, Sensibilisierung und Inaktivierung. Zuerst wird eine lichtaktive Farbstofflösung in die parodontale Tasche appliziert (Abb. 1b). Dabei ist darauf zu achten, dass die gesamte Tasche mit der Farbstofflösung benetzt wird, was am besten durch die Verwendung einer im Bereich des Taschenfundus angesetzten stumpfen Kanüle zu gewährleisten ist. Nach einer ausreichenden Einwirkzeit wird die Lösung sorgfältig aus der Tasche herausgespült. Dabei ist zu beachten, dass der Verbleib von freier Farbstofflösung die darauf folgende Lichtaktivierung des an Bakterien gebundenen Farbstoffs behindern kann. Für diese Aktivierung wird eine mit einem Diodenlaser gekoppelte Lichtsonde bis zum Fundus der zu behandelnden Tasche vorgeschoben (Abb. 1c) und zirkulär durch alle Bereiche der parodontalen Läsion geführt. Parodontalpathogene Mikroorganismen sollen dabei selektiv inaktiviert werden, so dass eine Heilung der Läsion erfolgen kann (Abb. 1d).

Wirkungsmechanismus

Nach Anlagerung der Farbstoffmoleküle an die Bakterien der parodontalen Tasche erfolgt eine Aktivierung des Photosensibilisators mit Laserlicht. Dabei wird der Farbstoff durch die absorbierte Lichtenergie in einen instabilen Zustand überführt, und es kommt zu einer Energieübertragung auf ein Sauerstoffmolekül, das im energetischen

Grundzustand als Triplett vorliegt. Der daraus hervorgehende sehr reaktive Singulettsauerstoff ist in der Lage, starke zytotoxische Effekte durch Oxidation auszuüben, wobei Bestandteile der Zellmembran, der Zellorganellen und des Zellkerns zerstört werden können. Allerdings ist diese Wirkung lokal begrenzt und die Reaktion wird mit dem Ausschalten der Lichtzufuhr unterbrochen.[18]
Verschiedene Studien konnten zeigen, dass grampositive Mikroorganismen durch photodynamische Wirkungsmechanismen beeinflusst werden können.[1,17] Allerdings werden auch Wirkungen auf gramnegative Bakterien beschrieben.[6,29] Eine ausbleibende Wirkung der Photodynamischen Therapie ist in den meisten Fällen auf eine unzureichende Anheftung des Photosensibilisators an die zu inaktivierenden Zellen zurückzuführen.[5] Eine In-vivo Bestimmung der Keimzahlen von Actinobacillus actinomycetemcomitans, Prevotella intermedia und Porphyromonas gingivalis vor und nach antimikrobieller Photodynamischer Therapie parodontaler Läsionen zeigte eine Bakterienreduktion, ohne diese Keime vollständig zu elimieren.[7] In Tierversuchen konnte gezeigt werden, dass eine photosensibilisierende und bakterizide Wirkung auf Porphyromonas gingivalis möglich ist[15], so dass Hinweise auf den Einsatz der Photodynamischen Therapie im Rahmen der Parodontitistherapie vorliegen.

Fallbeispiel für die klinische Anwendung

Am Beispiel der Anwendung des HELBO-Systems (HELBO Photodynamic Systems, Grieskirchen, Österreich) sollen nachfolgend die Behandlungsabläufe für die Durchführung der parodontalen antimikrobiellen Photodynamischen Therapie beschrieben werden.
Zuerst muss auf eine sorgfältige supra- und subgingivale Reinigung der zu behandelnden Parodontien geachtet werden. Im Anschluss daran wird die einzeln verpackte Photosensibilisator-Farbstofflösung (Phenothiazinchlorid, Abb. 2) durch das Aufsetzen der dazugehörigen stumpfen Kanüle gebrauchsfertig gemacht. Ohne Verletzung der parodontalen Gewebe wird nun die Kanüle bis zur tiefsten Stelle der zu behandelnden Tasche eingeführt und unter Abgabe der Farbstofflösung um den Zahn herumgeführt (Abb. 3). Das HELBO-System beinhaltet einen Zeitnehmer für die Einwirkzeit des Photosensibilisators und die Belichtungszeit durch den Laser (Abb. 4). Für den Farbstoff ist eine Einwirkzeit von 3 Minuten empfehlenswert. Durch das Leuchten der blauen Kontrollleuchte des Zeitnehmers

Abb. 2 Photosensibilisator und zugehörige Kanüle vor der Anwendung im verpackten Zustand.

Abb. 3 Klinische Situation während der Applikation der Farbstofflösung mit einer stumpfen Kanüle im Bereich der parodontalen Läsion. Die Tasche sollte vollständig gefüllt werden, ohne dass der Farbstoff zu sehr auf die benachbarten Gewebe übertritt.

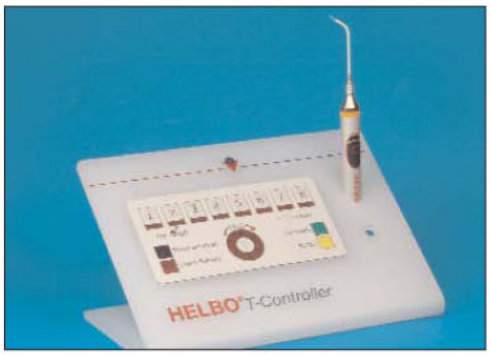

Abb. 4 Zeitnehmer des HELBO-Systems für die korrekte Einhaltung der Einwirkzeit des Photosensibilisators und die gleichmäßige und ausreichend lange Belichtungszeit mit dem Diodenlaser.

Abb. 5 Sorgfältiges Ausspülen der Photosensibilisator-Flüssigkeit aus der behandelten parodontalen Tasche, so dass die Lichtaktivierung durch überschüssigen Farbstoff nicht behindert wird.

Abb. 6 HELBO-Diodenlaser mit für die klinische Anwendung befestigtem Lichtleiter.

Abb. 7 Aktivierung des Photosensibilisators durch Lichtzufuhr über die Sonde des Diodenlasers, die bis zum Fundus der parodontalen Läsion vorgeschoben werden sollte.

wird die Einhaltung dieser Zeit erleichtert. Daraufhin werden Reste des Photosensibilisators gründlich mit Wasser aus der Tasche herausgespült (Abb. 5), so dass die nachfolgende Lichtaktivierung nicht durch überschüssigen Farbstoff behindert wird. Der zum System gehörende Diodenlaser (660 nm, 100 mW) wird mit einem Einmallichtleiter ausgestattet (Abb. 6) und nun ebenfalls bis zur tiefsten Stelle der parodontalen Läsion vorgeschoben, um dann zirkulär um den zu behandelnden Zahn herumgeführt zu werden (Abb. 7). Der Zeitnehmer des Systems erleichtert auch hier die korrekte Ausnutzung der empfohlenen Belichtungszeit von 1 Minute pro Zahn, indem er für jeden Zahn 6 Kontrollleuchten vorsieht, die nacheinander in Abständen von 10 Sekunden aufleuchten.
Nach erfolgter antimikrobieller Photodynamischer Therapie ist ein Verbleib von Farbstoffresten an den dem Photosensibilisator ausgesetzten Geweben nicht vermeidbar. Aus diesem Grund sollte ein Patient gerade bei Behandlungen im Frontzahnbereich im Vorfeld über ästhetische Beeinträchtigungen aufgeklärt werden. Bei einer normalen Mundhygiene ist aber davon auszugehen, dass alle Farbstoffrückstände nach kurzer Zeit (ca. 2–3 Stunden) wieder entfernt sind.

Klinische Bewertung

Durch die Wirkung photodynamischer Therapieverfahren auf parodontalpathogene Mikroorganismen könnte die konventionelle Parodontitis- oder auch Periimplantitistherapie[13] zielgerichtet ergänzt werden. Dabei ist zu beachten, dass die aPDT kein Alternativverfahren bei der Behandlung der Parodontitis darstellt, sondern aufgrund des Wirkprinzips als Unterstützung nach Entfernung vorhandener mineralisierter Auflagerungen anzusehen ist. Allerdings kann zum augenblicklichen Zeitpunkt noch keine endgültige Aussage über die langfristige Wirkung des Verfahrens gemacht werden. Darüber hinaus scheint es vorteilhaft, eine antimikrobielle Therapie in Bereichen durchführen zu können, die einer konventionellen Instrumentierung schwer zugänglich sind. Auch kann das System im Rahmen der Parodontalprophylaxe oder der Behandlung initialer Parodontitiden hilfreich sein.
Ob die aPDT ein Ansatz zur Vermeidung eines übermäßigen Gebrauchs von antibiotisch wirksamen Substanzen ist, muss von den Ergebnissen langfristig angelegter klinischer Studien abhängig gemacht werden. Ebenso muss den offenen Fragen nach systematisch auswertbaren klinischen und mikrobiologischen Effekten des

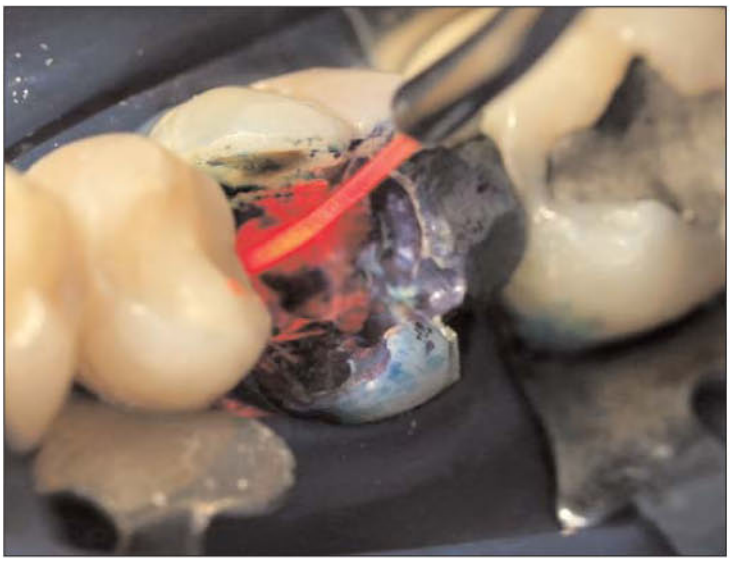

Abb. 8 Anwendung der antimikrobiellen Photodynamischen Therapie mit dem LABpen® Med (Behounek KG, Graz, Österreich) im Rahmen der Endodontie. Durch die Herstellung graziler Lichtleiter können auch die apikalen Bereiche des Wurzelkanalsystems erreicht werden.

Verfahrens im Rahmen der Parodontitistherapie durch zukünftige Studien nachgegangen werden. Als Ausblick für die Verwendung der aPDT in der Zahnheilkunde könnte die Anwendung auch in der Endodontie an Bedeutung gewinnen. Durch die Entwicklung entsprechend grazil gestalteter Lichtleiter (Abb. 8) kann auch in schwer zugänglichen apikalen Wurzelkanalbereichen mit einer Lichtaktivierung geeigneter Photosensibilisatoren gerechnet werden. Eine Auswirkung auf die Anzahl endodontisch bedeutsamer Keime ist bereits beschrieben worden.[28] Allerdings bleibt es auch in diesem Bereich klinischen Studien vorbehalten, den Nutzen der aPDT systematisch zu erfassen.

QJ

Literatur

1. Bertoloni G, Rossi F, Valduga G, Jori G, Ali H, van Lier J. Photosensitizing activity of water- and lipid soluble phthalocyanines on prokaryotes and eukaryotic microbial cells. Microbios 71. 33-46 (1992).
2. Braun A, Krause F, Hartschen V, Falk W, Jepsen S. Efficiency of the Vector - system compared with conventional subgingival debridement in vitro and in vivo. J Clin Periodontol 33, 568-574 (2006).
3. Brayer WK, Mellonig JT, Dunlap RM, Marinak KW, Carson RE. Scaling and root planing effectiveness: the effect of root surface access and operator experience. J Periodontol 60, 67-72 (1989).
4. Caffesse RG, Sweeney PL, Smith BA. (1986) Scaling and root planing with and without periodontal flap surgery. J Clin Periodontol 13, 205-210 (1986).
5. Capella M, Coelho AM, Menezes S. Effect of glucose on photodynamic action of methylene blue in Escherischia coli cells. Photochem Photobiol 64, 205-210 (1996).
6. Dobson J, Wilson M. Sensitization of oral bacteria in biofilms to killing by light from a low-power laser. Arch Oral Biol 37, 883-887 (1992).
7. Dörtbudak-Kneissl E, Dörtbudak O, Bernhart D, Haas R, Mailath-Pokorny G. Die photodynamische Therapie zur Keimreduktion bei parodontalen Erkrankungen. Stomatologie 97, 1-4 (2000).
8. Drisko CL, Cochran DL, Blieden T, Bouwsma OJ, Cohen RE, Damoulis P, Fine JB, Greenstein G, Hinrichs J, Somerman MJ, Iacono V, Genco RJ. Position paper: sonic and ultrasonic scalers in periodontics. J Periodontol 71, 1792-1801 (2000).
9. Eberhard J, Ehlers H, Falk W, Acil Y, Albers HK, Jepsen S. Efficacy of subgingival calculus removal with Er:YAG laser compared to mechanical debridement: an in situ study. J Clin Periodontol 30, 511-518 (2003).
10. Feres M, Haffajee AD, Allard K, Som S, Socransky SS. Change in subgingival microbial profiles in adult periodontitis subjects receiving either systemically-administered amoxicillin or metronidazole. J Clin Periodontol 28, 597-609 (2001).
11. Frentzen M. Präparation von Zahnhartgeweben mit Lasern – Eine Alternative zu konventionellen Methoden? Thieme, Stuttgart 1992.
12. Haffajee AD, Arguello EI, Ximenez-Fyvie LA, Socransky SS. Controlling the plaque biofilm. Int Dent J 53 Suppl 3, 191-199 (2003).
13. Hayek RR, Araujo NS, Gioso MA, Ferreira J, Baptista-Sobrinho CA, Yamada AM, Ribeiro MS. Comparative study between the effects of photodynamic therapy and conventional therapy on microbial reduction in ligature-induced peri-implantitis in dogs. J Periodontol 76, 1275-1281 (2005).
14. Herrera D, Sanz M, Jepsen S, Needleman I, Roldan S. A systematic review on the effect of systemic antimicrobials as an adjunct to scaling and root planing in periodontitis patients. J Clin Periodontol 29 Suppl 3:136-159 (2002).
15. Komerik N, Nakanishi H, MacRobert AJ, Henderson B, Speight P, Wilson M. In vivo killing of Porphyromonas gingivalis by toluidine blue-mediated photo-sensitization in an animal model. Antimicrob Agents Chemother 47, 932-940 (2003).
16. López NJ, Socransky SS, Da Silva I, Japlit MR, Haffajee AD. Effects of metronidazole plus amoxicillin as the only therapy on the microbiological and clinical parameters of untreated chronic periodontitis. J Clin Periodontol 33, 648-660 (2006).
17. Malik Z, Ladan H, Nitzan Y, Ehrenberg B. The bactericidal activity of a deutero-porphyrin-hemin mixture on gram-positive bacteria. J Photochem Photobiol B Biol 6, 419-430 (1990).

18. Meisel P, Kocher T. Photodynamic therapy for periodontal diseases: state of the art. J Photochem Photobiol 79, 159-170 (2005).

19. Mizrak T, Guncu GN, Caglayan F, Balci TA, Aktar GS, Ipek F. Effect of a controlled-release chlorhexidine chip on clinical and microbiological parameters and prostaglandin E2 levels in gingival crevicular fluid. J Periodontol 7, 437-443 (2006).

20. Mombelli A. Heresy? Treatment of chronic periodontitis with systemic antibiotics only. J Clin Periodontol 33, 661-662 (2006).

21. Mombelli A, Samaranayake LP. Topical and systemic antibiotics in the management of periodontal diseases. Int Dent J 54, 3-14 (2004).

22. Mombelli A, Schmid B, Rutar A, Lang NP. Local antibiotic therapy guided by microbiological diagnosis. J Clin Periodontol 29, 743-749 (2002).

23. Petersilka GJ, Tunkel J, Barakos K, Heinecke A, Haberlein I, Flemmig TF. Subgingival plaque removal at interdental sites using a low-abrasive air polishing powder. J Periodontol 74, 307-311 (2003).

24. Rabbani GM, Ash MM Jr., Caffesse RG. The effectiveness of subgingival scaling and root planing in calculus removal. J Periodontol 52, 119-123 (1981).

25. Schwarz F, Bieling K, Venghaus S, Sculean A, Jepsen S, Becker J. Influence of fluorescence-controlled Er:YAG laser radiation, the Vector system and hand instruments on periodontally diseased root surfaces in vivo. J Clin Periodontol 33, 200-208 (2006).

26. Tunkel J, Heinecke A, Flemmig TF. A systematic review of efficacy of machine-driven and manual subgingival debridement in the treatment of chronic periodontitis. J Clin Periodontol 29, 72-81 (2002).

27. van Winkelhoff AJ, Rodenburg JP, Goene RJ, Abbas F, Winkel EG, de Graaff J. Metronidazole plus amoxycillin in the treatment of Actinobacillus actinomycetemcomitans associated periodontitis. J Clin Periodontol 16, 128-31 (1989).

28. Williams JA, Pearson GJ, Colles MJ. Antibacterial action of photoactivated disinfection (PAD) used on endodontic bacteria in planktonic suspension and in artificial and human root canals. J Dent 34, 363-371 (2006).

29. Wilson M. Photolysis of oral bacteria and its potential use in the treatment of caries and periodontal disease. J Appl Bacteriol 75, 299-306 (1993).

30. Zeina B, Greenman J, Purcell WM, Das B. The killing of cutaneous microbial species by photodynamic therapy. Brit J Dermatol 144, 274-278 (2001).

Korrespondenzadresse:
Priv.-Doz. Dr. med. dent.
Andreas Braun
Poliklinik für Parodontologie,
Zahnerhaltung und Präventive
Zahnheilkunde
Zentrum für Zahn-, Mund- und
Kieferheilkunde
Rheinische Friedrich-Wilhelms
Universität Bonn
Welschnonnenstraße 17
53111 Bonn