

wissen kompakt 2009 · 3:25–42
DOI 10.1007/s11838-008-0061-0
© Springer Medizin Verlag und Freier Verband
Deutscher Zahnärzte e.V. 2009



CME-Punkte sammeln in 3 Schritten

1. Registrieren

Als Mitglied des FVDZ registrieren Sie sich bitte zuerst unter www.fvdz.de. Nach der Zusendung Ihrer persönlichen Zugangsdaten können Sie sich für alle weiteren Teilnahmen unter CME.springer.de einloggen.

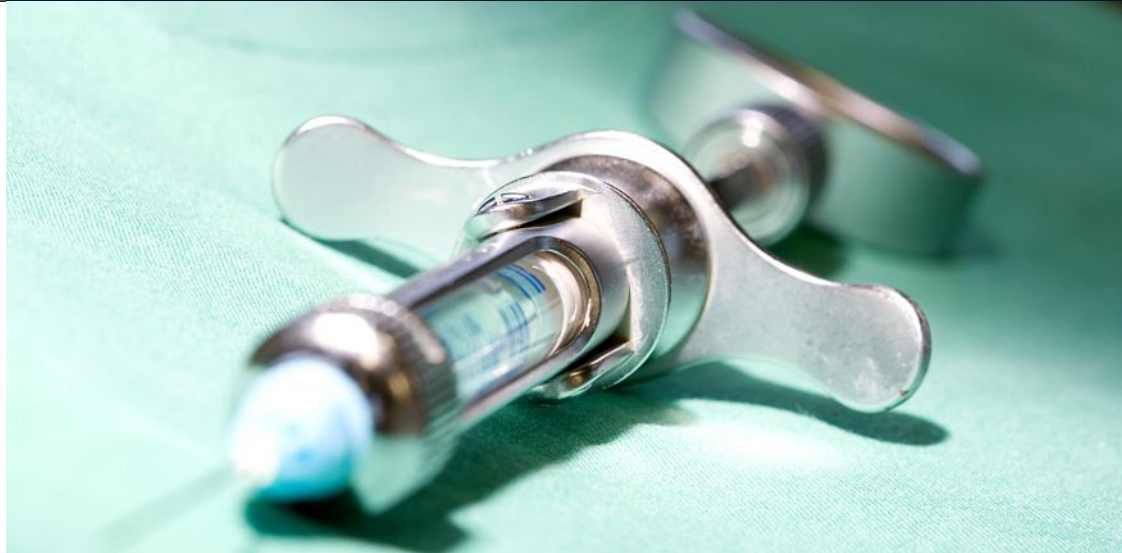2. Teilnehmen

Nach der Anmeldung unter CME.springer.de können Sie eine Fortbildungseinheit von „wissen kompakt“ auswählen und diese dann online bearbeiten.

3. CME-Punkte sammeln

Nach erfolgreicher Beantwortung von mindestens 7 der 10 Multiple-Choice-Fragen senden wir Ihnen umgehend eine Teilnahmebestätigung per E-Mail zu, die die zwei CME-Punkte pro Teilnahme ausweist.

Das Fortbildungsangebot der Zeitschrift „wissen kompakt“ wird in Kooperation mit dem Freien Verband Deutscher Zahnärzte e.V. nach den Leitsätzen der Bundeszahnärztekammer zur zahnärztlichen Fortbildung einschließlich der Punktebewertung von BZÄK/DGZMK erstellt. Pro Fortbildungseinheit können 2 Fortbildungspunkte erworben werden.



S. Hafner · S. Otto

Klinik und Poliklinik für Mund-, Kiefer- und Gesichtschirurgie,
Ludwig-Maximilians-Universität München

Low-level-Laser-Therapie (LLLT)

Ein neuer möglicher Ansatz bei chronischen Wundheilungsstörungen und Bisphosphonat-assoziierten Osteonekrosen im Kieferbereich

Zusammenfassung

Die Low-level-Laser-Therapie (LLLT) zur Förderung der Wundheilung und die photodynamische Therapie (PDT) zur Keimdekontamination sind neue mögliche adjuvante Therapieansätze bei chronischen Wundheilungsstörungen und Bisphosphonat-assoziierten Osteonekrosen im Kieferbereich (BRONJ). Eine erfolgreiche Therapie ist meistens jedoch nur durch die Kombination mit chirurgischen Maßnahmen zu erwarten.

Schlüsselwörter

Osteonekrosen · Bisphosphonat · Infektion · Low-level-Laser-Therapie (LLLT) · Photodynamische Therapie (PDT)

Die Low-level-Laser-Therapie (LLLT) ist aufgrund ihrer entzündungshemmenden, analgetischen und gewebergenerierenden Eigenschaften ein geeignetes adjuvantes Therapieverfahren bei chronischen Wundheilungsstörungen und Bisphosphonat-assoziierten Osteonekrosen im Kieferbereich (BRONJ). Der Beitrag vermittelt den aktuellen technischen Entwicklungsstand, die Wirkmechanismen, die Indikationen und die Anwendung der LLLT, auch in Kombination mit der photodynamischen Therapie (PDT), basierend auf den Erfahrungen mit eigenen Patienten.

Osteonekrosen im Kieferbereich sind ein seltenes, jedoch zunehmendes Krankheitsbild in der Zahn-, Mund- und Kieferheilkunde. Unterschieden werden Osteoradionekrosen, welche im Rahmen einer Strahlentherapie bei der Behandlung von malignen Tumorerkrankungen im Kopf-Hals-Bereich auftreten können, in die diffus sklerosierende Osteonekrose unklarer Genese sowie die Osteonekrose in der Folge einer putriden sequestrierenden Osteomyelitis. Seit 2003 werden zusätzlich so genannte „aseptische“ Osteonekrosen im Kieferbereich im Zusammenhang mit einer Bisphosphonat-Therapie beschrieben. Die Therapie einer Bisphosphonat-assoziierten Osteonekrose stellte bisher eine äußerst schwierige und langwierige Herausforderung für den Behandler dar. Es existieren keine standardisierten wirkungsvollen Behandlungsprotokolle. Das bisher angewandte Therapiespektrum reichte von so genannten konservativen Behandlungen, wie langfristige Antibiotikagabe, und lokalen Behandlungsmaßnahmen, wie z. B. wiederholte Nekroseabtragungen, bis hin zu radikalen chirurgischen Therapien mit Kontinuitätsresektionen. Der erwünschte therapeutische Effekt stellt sich bei herkömmlichen lokalen Maßnahmen zumeist nicht ein und resultiert letztendlich in einem zumeist unaufhaltsamen Fortschreiten der Nekrose. Die in einigen Behandlungszentren mittlerweile durchgeführten invasiven radikalchirurgischen Maßnahmen stellen für den Patienten eine erhebliche perioperative Belastung dar, ohne die Gewissheit eines langfristigen Therapieerfolges zu haben. An der Klinik und Poliklinik für Mund-, Kiefer und Gesichtschirurgie der Ludwig-Maximilians-Universität München (LMU) werden seit 2006 Patienten mit BRONJ durch eine Kombination von chirurgischen Maßnahmen und Softlaser/PDT erfolgreich behandelt. Es konnte ein positiver Effekt auf die Wundheilung bis hin zur vollkommenen Ausheilung (>85%), zumeist ohne radikale chirurgische Maßnahmen beobachtet werden.

Hintergrund der Therapie mit Bisphosphonaten

Bisphosphonate sind Derivate des endogenen Pyrophosphats, bei denen das zentrale Sauerstoffatom durch ein Kohlenstoffatom ausgetauscht ist. Sie werden seit über 35 Jahren für diagnostische und therapeutische Zwecke entwickelt und werden bei Knochen- und Kalziumstoffwechselkrankheiten eingesetzt. Erstmals wurde diese Stoffgruppe 1969 [1] medizinisch zur Behandlung einer Myositis ossificans progressiva bei einem 16 Monate alten Kind eingesetzt. Mit Bisphosphonaten behandelt wurden bisher alle Osteopathien mit Überwiegen der Osteoklastentätigkeit, welche etwa 90% aller Knochenkrankheiten ausmachen. Inzwischen wurde die Indikation auf den Einsatz zur Einschränkung oder Vermeidung von **► Knochenmetastasen** erweitert.

Standardmäßig erfolgt die Therapie mit Bisphosphonaten mittlerweile bei Osteoporose, bei osteolytischen Knochenmetastasen solider Tumoren, bei multiplen Myelomen, beim M. Paget und bei – heute nur noch selten auftretenden – Hyperkalzämien.

Beim Knochenabbau werden Bisphosphonate, die spezifisch an **► Hydroxylapatit** binden, von **► Osteoklasten** aufgenommen und hemmen dadurch direkt die Osteoklastenaktivität bzw. induzieren ihre Apoptose. Es konnte jedoch auch eine indirekte Osteoklastenhemmung über die Freisetzung eines osteoklastemhemmenden Faktors durch **► Osteoblasten** nachgewiesen werden. Zusätzlich wird die Anheftung und Migration von Osteoklasten an den Knochenstrukturen sowie die Tumorzelladhäsion auf zellulärer Ebene im Bereich der Knochenstruktur verhindert. Ein weiterer Effekt der Bisphosphonate ist die Hemmung der tumorassoziierten Angiogenese.

In Deutschland sind zurzeit Alendronat, Clodronat, Etidronat, Ibandronat, Pamidronat, Risendronat, Tiludronat und Zoledronat zugelassen. Bezüglich der Pharmakokinetik, Wirkstärke (Potenz) sowie dem Einfluss auf die Knochenhemmung und -mineralisation unterscheiden sich die einzelnen Bisphosphonate untereinander. Ein möglicher Zusammenhang zwischen einer Bisphosphonat-Therapie und dem Auftreten von Osteonekrosen im Kieferbereich wurde erstmals von Marx 2003 [2] anhand von 36 Fällen publiziert. Mittlerweile hat sich weltweit die Fallzahl auf einige Tausend erhöht.

Bisphosphonate werden bei Knochen- und Kalziumstoffwechselkrankheiten eingesetzt

► Knochenmetastasen

► Hydroxylapatit

► Osteoklasten

► Osteoblasten

Über einen Zusammenhang zwischen einer Bisphosphonat-Therapie und dem Auftreten von Osteonekrosen im Kieferbereich wurde erstmals 2003 berichtet

Tab. 1 Grunderkrankungen der Patienten mit BRONJ an der LMU (11/08)

Grunderkrankung	Anzahl	[%]
Mammakarzinom	35	41,7
Plasmozytom	26	31,0
Prostatakarzinom	9	10,7
Osteoporose	2	2,4
Plasmozytom + Osteoporose	1	1,2
Larynxkarzinom	1	1,2
M. Bechterew	1	1,2
M. Waldenström	1	1,2
Systemische Mastozytose	1	1,2
Sigmakarzinom	1	1,2
Mammakarzinom + Plasmozytom	1	1,2
Mamma- + Nierenkarzinom	1	1,2
Mamma- + Kolonkarzinom	3	3,6
Mamma- + Nieren- + Vaginalkarzinom + Osteoporose	1	1,2

Tab. 2 Eingesetzte Bisphosphonate bei Patienten mit BRONJ an der LMU (11/08)

Handelsname	Bisphosphonat	Anzahl	%
Zometa®	Zoledronat	45	54
Aredia®	Pamidronat	14	17
Bondronat®	Ibandronat	2	2
Fosamax®	Alendronat	2	2
Ostac®	Clodronat	0	
Actonel®	Risedronat	1	1
Didronel®	Etidronat	0	
Actonel® + Didronel®	Risedronat + Etidronat	1	1
Zometa® + Aredia®	Zoledronat + Pamidronat	9	11
Zometa® + Bondronat®	Zoledronat + Ibandronat	4	5
Zometa® + Fosamax®	Zoledronat + Alendronat	1	1
Zometa® + Ostac®	Zoledronat + Clodronat	3	4
Zometa® + Aredia® + Bondronat®	Zoledronat + Pamidronat + Ibandronat	2	2

Im Patientengut der Klinik und Poliklinik für Mund-, Kiefer- und Gesichtschirurgie der LMU München wurde bisher über 130 Patienten mit diesem Krankheitsbild – Bisphosphonat-assoziierte Osteonekrosen im Kieferbereich („bisphosphonate related osteonecrosis of the jaw“, BRONJ) – erfasst. Inzwischen wurden 84 Patienten (Stand 11/2008) mit dem oben angesprochenen speziellen Therapiekonzept behandelt (■ Tab. 1, 2).

Hypothese zur Ätiopathologie einer BRONJ

Das Auftreten von Kiefernekrosen scheint ein multifaktorielles Geschehen im Zusammenhang mit einer hoch dosierten Bisphosphonat-Therapie zu sein. Es scheint Risikofaktoren zu geben, welche bei Patienten mit aufgetretenen Bisphosphonat-assoziierten Osteonekrosen gehäuft vorhanden sind, welche jedoch im Rahmen des vorliegenden Beitrags nicht erörtert werden können.

Ein aseptischer nekrotischer Knochen per se muss nicht unbedingt eine klinische Symptomatik hervorrufen, da körperfremde Materialien wie z. B. Titan, wie sie bei ► **Zahnimplantaten** eingesetzt werden, oder auch ► **Knochenersatzmaterialien** zur Augmentation bei atrophem Kieferknochen in der Regel ebenfalls keine Beschwerden verursachen, solange keine infektiöse/septische Komponente hinzukommt.

Ein infektiöses Geschehen ist bei der klinischen Manifestation des Krankheitsbildes wahrscheinlich stets vorhanden bzw. löst dieses erst aus. Es ist zu bedenken, dass im Mundraum Bakterien auch eine intakte Epithelschicht penetrieren können, eine klinisch erkennbare Erregereintrittspforte also nicht in jedem Fall vorhanden sein muss. Es gibt Hinweise darauf, dass ein Pathomechanismus ähnlich einer Osteomyelitis Initiator der Erkrankung ist [3]. Eine wesentliche Rolle scheinen auch ► **vas-**

Das Auftreten von Kiefernekrosen scheint ein multifaktorielles Geschehen im Zusammenhang mit einer hoch dosierten Bisphosphonat-Therapie zu sein

- **Zahnimplantate**
- **Knochenersatzmaterialien**

Ein Pathomechanismus ähnlich einer Osteomyelitis könnte Initiator der Erkrankung sein

- **Vaskuläre Veränderungen**

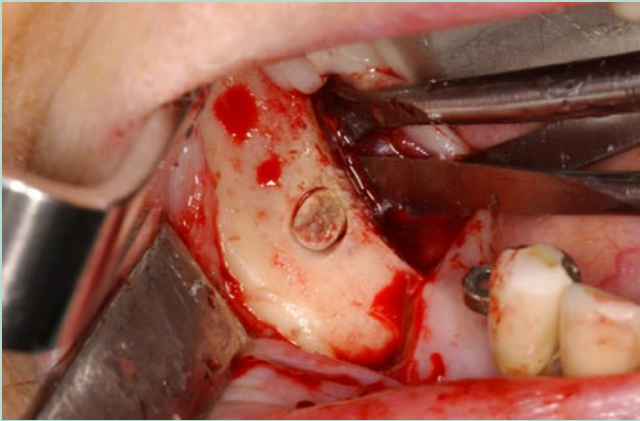


Abb. 1 ▲ Nekrotischer Knochen, der im Rahmen einer Trepanbohrung unter einer intakten Knochenoberfläche erscheint

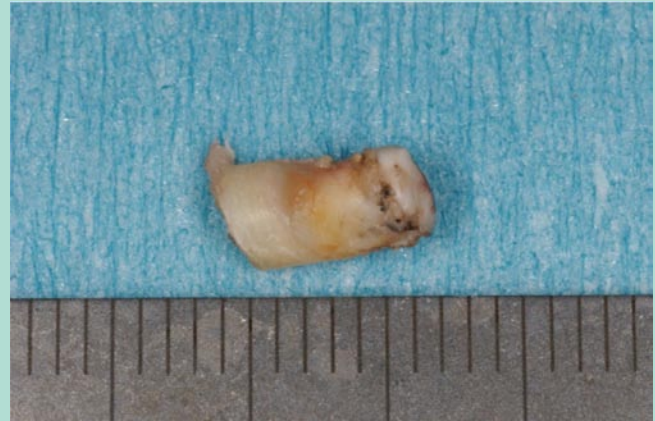

Abb. 2 ▲ Nekrotischer Knochenzylinder mit den typischen Verfärbungen einer BRONJ

► **Sequestrierung**

► **„Frozen bone“**

Teilweise liegen die nekrotischen Bereiche unterhalb einer intakten und unauffälligen Knochenstruktur und treten erst bei einer chirurgischen Exploration zu Tage

► **Chronische Schmerzzustände**

Die Nekrosen oder eine Osteomyelitis liegen möglicherweise bereits vor dem Eingriff vor

► **Hyp-/Dysästhesien**

► **Wundheilungsstörungen**

kuläre Veränderungen zu spielen. Der antiangiogenetische Effekt von Bisphosphonaten ist bereits bekannt. Durch fehlende Leukozytenfermente und aufgrund von nicht mehr vorhandenen oder inaktivierten Osteoklasten kann ein Hartsstoffabbau nicht mehr stattfinden. Befinden sich im Randbereich noch aktive Osteoklasten, so kann der Knochenbälkchenverbund aufgelöst und der nekrotische Knochenanteil aus seiner mechanischen Verbindung als Sequester ausgelöst werden. Im Unterschied zur Osteomyelitis besteht jedoch bei der Bisphosphonat-assoziierten Osteonekrose eine zusätzliche Hemmung der Osteoklasten. So ist es möglich, dass eine ► **Sequestrierung** nicht mehr stattfinden kann und der infizierte nekrotische Knochen zwar mantelartig von sklerotisch verdichteten Knochen eingemauert, der mechanische Knochenbälkchenverbund jedoch nicht aufgelöst werden kann.

Dieser Zustand entspricht nicht selten dem klinischen Bild, welches sich bei der chirurgischen Abtragung einer Bisphosphonat-assoziierten Osteonekrose zeigt: Elfenbeinartiger außerordentlich verdichteter avaskulärer weißer sklerotischer Knochen (► **„frozen bone“**) liegt infizierten, eingemauerten, septischen und häufig gelb-braun bis schwarz verfärbten (Hinweis auf Aktinomyzeten!) nekrotischen Knochenarealen direkt an (■ **Abb. 1, 2**).

Die Erfahrung aus weit über 100 selbständig durchgeführten Osteonekroseabtragungen zeigt, dass sich solche Befunde auch unterhalb einer vollkommen intakten und unauffälligen kortikalen Knochenstruktur liegen können und erst bei einer chirurgischen Exploration zu Tage treten (■ **Abb. 1**). So ist es möglich, dass diese in der Tiefe des Knochens stattfindenden chronischen Prozesse ursächlich für die von den Patienten angegebenen Beschwerden, wie z. B. ► **chronische Schmerzzustände**, verantwortlich sind, insbesondere wenn ein räumlicher Bezug zu sensiblen Strukturen, wie z. B. dem N. alveolaris inferior, vorliegt (Vinzent-Syndrom; [4]). Teilweise kann bei diesen Patienten bei der klinischen Untersuchung keinerlei pathologischer Befund im Schleimhautbereich erhoben werden, was die Erkennung dieses Krankheitsbildes umso schwieriger macht.

Die häufige Aussage, eine Bisphosphonat-assoziierte Osteonekrose werde durch Zahnextraktionen oder oralchirurgische Eingriffe „ausgelöst“, ist sehr kritisch zu hinterfragen. Vielmehr liegen die Nekrosen oder eine Osteomyelitis bei diesen Patienten möglicherweise bereits vor dem Eingriff vor. Es ist anzunehmen dass nur die wenigsten Behandler nach einer Zahnextraktion die Alveole chirurgisch explorieren oder gar eine Knochenprobe entnehmen [5]. Daher ist die alleinige Zahnextraktion in solchen Fällen obsolet und eine vermeintliche periradikulär oder apikal superinfizierte Osteonekrose nicht ausreichend saniert. Eine „Wundheilungsstörung“ oder „nicht abheilende Alveole“ kann hier also nicht als Komplikation betrachtet, sondern muss eher als logische Konsequenz angesehen werden.

Vor der klinischen Manifestation einer Bisphosphonat-assoziierten Osteonekrose im Kieferbereich werden von den Patienten teilweise neben Gefühlsstörungen wie ► **Hyp- oder Dysästhesien** (Vinzent-Syndrom; [4]) auch unklare Schmerzen, ► **Wundheilungsstörungen** oder Zahnlockerungen beschrieben. Vor dem Auftreten eines freiliegenden nekrotischen Knochenareals zeigen sich häufig unspezifische entzündliche Rötungen und/oder Schwellungen im Bereich der Gingiva.

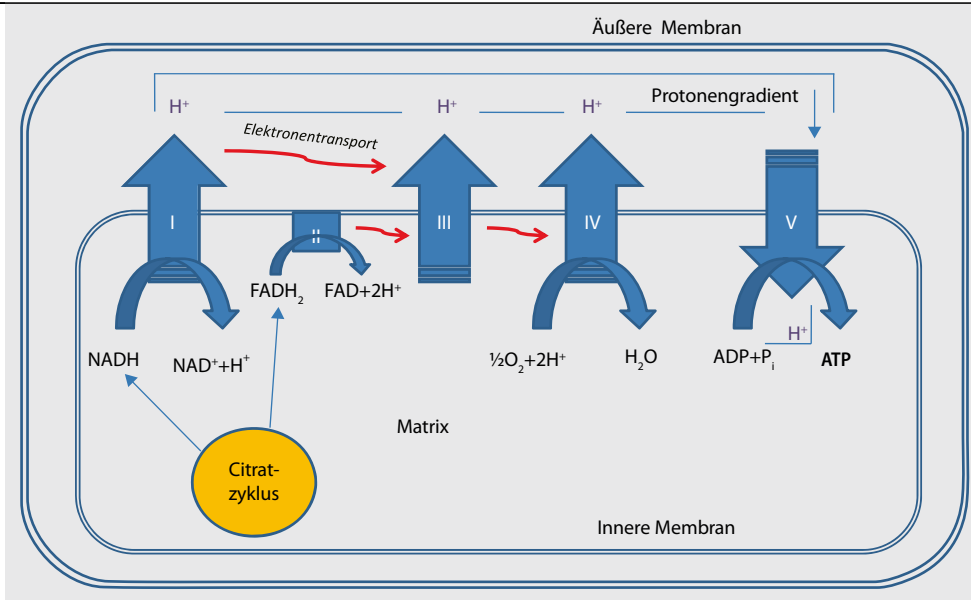


Abb. 3 ▲ Elektronentransportkette mit ATP-Synthese über Protonengradienten

Therapieansatz

Ein möglicher Therapieansatz wäre im Bereich einer durch Bisphosphonate überschießenden Hemmung des Knochenstoffwechsels („bone-remodeling“) induzierten lokalen Osteonekrose durch Stimulation der zellulären Aktivität entgegen zu wirken.

In den letzten Jahrzehnten wurde verschiedene Studien zur Möglichkeit einer ► **zellulären Stimulation** sowohl im Bereich der Weichgewebe als auch der Knochenmatrix durchgeführt. Die Studienansätze bezüglich einer Knochenstimulation wurden u. a. anhand von ► **autogenen Knochentransplantaten**, BMB („bone morphogenetic protein“; [5]), Ultraschall [6], Magnetfeldern [7] und neuerdings auch bezüglich der Anwendung einer Low-level-Laser-Therapie (LLT; [8, 9, 10]) evaluiert.

Die medizinische Anwendung von Lasern findet zunehmend Beachtung in der Dermatologie, Ophthalmologie, Chirurgie und Zahnmedizin. Im Vordergrund steht dabei die Verwendung der so genannten ► **„High-power-Laser“** (>500 mW Leistung) mit entsprechenden thermisch-physikalischen Effekten. In Bereichen der Komplementärmedizin werden hingegen „Softlaser“ oder „Low-level-Laser“ mit einer Leistung zwischen 5 und 500 mW und Wellenlängen zwischen 500 und 920 nm (Grün bis nahes Infrarot) und unterschiedlichen Betriebsarten [cw (Dauerstrahl), gepulst, frequenzmoduliert] verwendet.

Durch spezifische Absorption von Photonen werden durch entsprechende Anwendungen biomodulatorische Effekte erzielt. Je nach Dosis und Wellenlänge können dabei sowohl stimulierende als auch hemmende Zellreaktionen ausgelöst werden. Der russische Biologe A. Gurwitsch konnte bereits in den 1920er Jahren nachweisen, dass Zellen schwaches Licht emittieren können und dieses wiederum andere Zellen zur Regeneration oder Zellproliferation stimuliert.

Im Rahmen der Behandlung von Wunden und degenerativen Erkrankungen werden ► **regenerative Mechanismen** (z. B. Fibroblastenproliferation, Neovaskularisation, Granulationsförderung) sowie entzündungshemmende Effekte (z. B. Immunzellproliferationsstimulation) postuliert. Im Rahmen der Schmerztherapie werden ► **analgetische Effekte** genutzt, welche z. B. durch Laser-stimulierte Beta-Endorphin-Ausschüttung oder Laser-stimulierte Nervenzellmembranpotenzialänderungen mit entsprechender Hyperpolarisation zustande kommen. Der antiinflammatorische Effekt bei direkter Anwendung der LLLT auf den Knochen konnte bereits bewiesen werden [11]. Eine beschleunigte Knochenheilung [12, 13, 14] und gesteigerte Zellproliferation [15] ließ sich ebenfalls nachweisen.

In einer tierexperimentellen Studie anhand von 48 männlichen Wistar-Ratten konnte durch Softlaser-Bestrahlung mit einer Wellenlänge von 660 nm sowohl eine strahleninduzierte Zunahme der Mineralisation und des mineralisierten Knochenvolumens als auch eine statistisch signifikante Zunahme der Osteoblasten und Osteoklasten dargelegt werden [16].

► Zelluläre Stimulation

► Autogene Knochentransplantate

► High-power-Laser

► Regenerative Mechanismen

► Analgetische Effekte

Der antiinflammatorische Effekt bei direkter Anwendung der LLLT auf den Knochen konnte bereits bewiesen werden

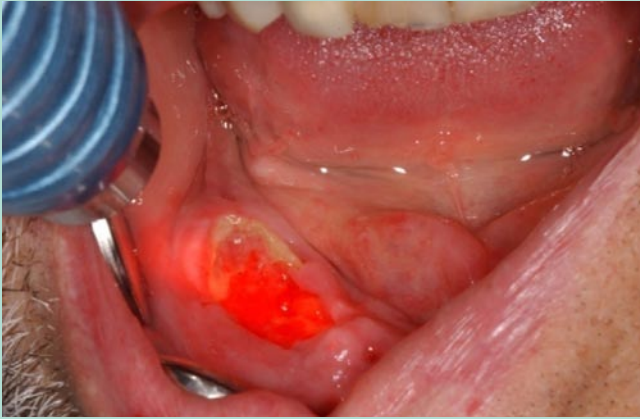


Abb. 4 ▲ Intraorale LLLT bei BRONJ, regio 47-48 (200 mW-Lasersonde, 670 nm, cw)

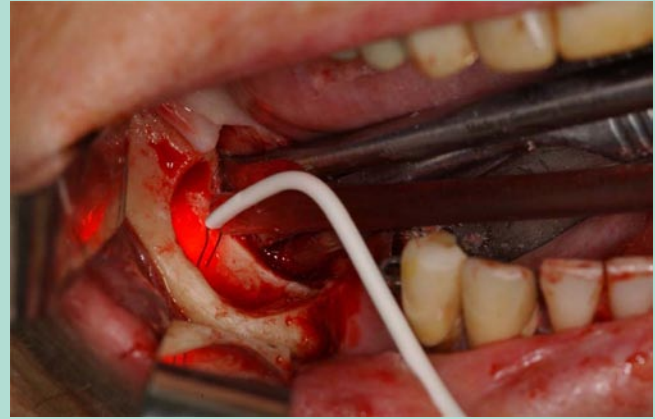


Abb. 5 ▲ Intraoperative LLLT nach BRONJ-Abtragung, regio 46-48

Die genauen Mechanismen auf zellbiologischer und molekularer Ebene sind bislang nur fragmentarisch erfasst

► **Osteoklasten-stimulierendes Protein**

► **Acetyl-Coenzym A**

► **Oxidative Phosphorylierung**

► **Mitochondrienmatrix**

► **Photooxidation**

Obwohl mittlerweile über 2500 Publikationen in der englischsprachigen Literatur bezüglich LLLT veröffentlicht wurden, sind die genauen Mechanismen auf zellbiologischer und molekularer Ebene nur fragmentarisch erfasst. Es ist anzumerken, dass bis zum heutigen Tage die Softlaser-Therapie in Deutschland zu den komplementären Therapieverfahren zählt. Im Rahmen des vorliegenden Beitrags können hinsichtlich der Grundlagen einer LLLT nur einige Aspekte angesprochen werden.

Grundlagen der Low-level-Laser-Therapie

Ein wesentlicher Mechanismus scheint dabei die Lichtabsorption durch Cytochrom-c-Oxidase sowie NADH-Dehydrogenase in den Mitochondrien zu spielen, welche dadurch die ATP-Synthese und den generellen Zellmetabolismus steigern [17]. Hentunen et al [18] konnten nachweisen, dass die Knochenmatrix selbst ein ► **Osteoklasten-stimulierendes Protein** synthetisiert, welches lichtdosisabhängig ist.

Um die wesentlichen Vorgänge der LLLT (in den Mitochondrien) zu verstehen, sind grundlegende Kenntnisse der Atmungskette im menschlichen Stoffwechsel Voraussetzung: Nahrungsbestandteile wie Kohlenhydrate, Lipide und Proteine werden nach Aufspaltung in ihre entsprechenden Grundeinheiten (Glukose, Fettsäuren, Glycerin und Aminosäuren) zu ► **Acetyl-Coenzym A** (Acetyl-CoA) abgebaut. Im Zitronensäurezyklus erfolgt durch O_2 die Oxidation von Acetyl-CoA zu CO_2 , wobei gleichzeitig die Coenzyme NAD^+ und FAD zu deren energiereichen Zwischenprodukten $NADH$ und $FADH_2$ reduziert werden. Während der darauf folgenden ► **oxidativen Phosphorylierung** (Elektronentransportkette, ■ **Abb. 3**) werden durch Reoxidierung von $NADH$ und $FADH_2$ Elektronen auf O_2 übertragen, welcher unter Protonenaufnahme zu H_2O reduziert wird.

Die bei der Oxidation von $NADH$ und $FADH_2$ gebildeten Elektronen werden nicht direkt auf den Sauerstoff übertragen (Knallgasreaktion!), sondern durchlaufen mit zunehmend größerer Elektronenaffinität 3 Proteinkomplexe über abwechselnde Oxidations- und Reduktionsprozesse:

1. NADH-Dehydrogenase (Komplex I) bzw. $FADH_2$ -Dehydrogenase (Komplex II),
2. Cytochrom-c-Reduktase (Komplex III) und
3. Cytochrom-c-Oxidase (Komplex IV).

Für jedes Elektron, welches diese Elektronentransportkette durchläuft, befördern die oben genannten Proteinkomplexe 3 bzw. 2 Protonen aus der ► **Mitochondrienmatrix** in den Membranzwischenraum, wodurch ein Protonengradient entsteht. Durch den energiegewinnenden Rückfluss von Protonen in die Mitochondrienmatrix erfolgt die Synthese von energiereichen ATP aus ADP über Phosphorylierung (ATP-Synthase, Komplex V; [17, 18]).

Grundsätzlich laufen diese Vorgänge auch im Dunkeln und in jeder gesunden Zelle ab. Bei der LLLT werden die oben genannten Enzymkomplexe durch ► **Photooxidation** in ihrem Redox-Vorgang unterstützt.

Unter Photooxidation versteht man die lichtinduzierte Übertragung eines Elektrons (in diesem Fall entspricht die physikalische Ionisation der chemischen Oxidation) von einem so genannten Donator- auf ein Akzeptormolekül, welches dadurch wiederum reduziert wird. Die Energie der durch

Tab. 3 LLLT-Nebenwirkungen

Überempfindlichkeitsreaktion	Mögliche Ursache
Leichte Schmerzverstärkung	Erhöhte Mikrozirkulation, Stoffwechselsteigerung
Rötung	
Gewebespannung	Stimulierung des hypophysären-adrenokortikoiden oder des parasympathischen Systems
Müdigkeit	
Transpiration	
Übelkeit	

Tab. 4 LLLT-Überdosierungsreaktionen

Überdosierungsreaktion	Beispiele
Vasale Reaktionen	Lokales Erythem, Wärmegefühl, Schwindel mit diskreter Blutdrucksenkung, selten: Hyperpigmentation
Nervale Reaktionen	Vorübergehende Parästhesien, vorübergehende Schmerzverstärkung
Lokale Gewebereizung	

LLLT absorbierten Photonen wird auf die ► **Redox-Zentren** der Enzymkomplexe der Atmungskette übertragen, wodurch eine leichtere Oxidation und damit gesteigerte ATP-Syntheseleistung stattfinden kann.

T. Karu [19] konnte anhand von HeLa-Zellen über das Absorptionsspektrum zeigen, dass im roten Wellenlängenbereich die Semichinon-Form der Flavoproteine der ► **Reduktasen (Dehydrogenasen)** und das Cytochrom a/a₃ der Cytochrom-c-Oxidase (Komplex IV) empfindliche ► **Lichtrezeptoren** sind. Der Beweis von lichtempfindlichen Molekülen bzw. Photoakzeptoren im Bereich der Atmungskette war damit gelungen. Über das Aktionsspektrum der DNA-Synthese von im exponentiellen Wachstum befindlichen HeLa-Zellen konnte Karu in Übereinstimmung mit den heutigen klinischen Erfahrungen bezüglich der Bestrahlungsparameter der LLLT zeigen, dass für eine maximale Stimulation ein bestimmter Wellenlängenbereich sowie eine optimale Energiemenge (Bestrahlungszeit/Bestrahlungsleistung) notwendig sind [20].

Die lichtinduzierte Zunahme der ► **ATP-Synthese** und der Aufbau eines Protonengradienten führen zu einer verstärkten Aktivität der Na⁺/H⁺- und Ca²⁺/Na⁺-Antiporter und aller ATP-getriebenen Ionencarrier, wie z. B. die Na⁺/K⁺-ATPase und die Ca²⁺-Pumpen. Da ATP das Substrat für die Adenylatcyclase ist, steuert der ATP-Spiegel auch den cAMP-Spiegel. Sowohl der Ca²⁺- als auch der cAMP-Spiegel stimulieren die DNA- und RNA-Synthese, was wiederum zu einer höheren Zellproliferation führt. Letztendlich kann also die „Laserstimulation“ der Atmungskette u. a. eine verstärkte Zellproliferation induzieren.

Anwendung der Low-level-Laser-Therapie

Je nach Indikation sind die Behandlungsmodalitäten sehr unterschiedlich und können im Rahmen dieses Beitrags nicht speziell erörtert werden. Grundsätzlich sollte bei akutem Geschehen eine Therapiefrequenz von 2- bis 3-mal pro Woche bis zur Abheilung angestrebt werden (■ **Abb. 4, 5**). Pro Anwendung sollte normalerweise eine Energiedosis von 2–6 Joule/cm² erreicht werden. Vor einer „Überstrahlung“ nach dem Motto „viel hilft viel“ sei gewarnt, da hierbei gegenteilige Effekte sowie unerwünschte Nebenwirkungen auftreten können (■ **Tab. 3, 4**).

Die effektive Leistung des verwendeten Gerätes und die eingestellten Parameter sowie der Bestrahlungsabstand und die verwendeten Laserapplikatoren sollten besondere Berücksichtigung finden. Wir empfehlen grundsätzlich, mit Einstellung „cw“ (Dauerstrahl) zu beginnen. Der erfahrene Behandler kann selbstverständlich zusätzlich mit Frequenzen z. B. nach Bahr oder Nogier arbeiten. Diesbezüglich liegen zurzeit noch keine wissenschaftlich belegten Grundlagen vor, obwohl der Nachweis von unterschiedlicher Effektivität einer LLLT durch ► **Frequenzmodulation** bereits gelungen ist [22].

Grundsätzlich wirkt eine Softlaser-Therapie entzündungshemmend, analgetisch, geweberegenerierend und verbessert die Mikrozirkulation. Die bisher bekannten Mechanismen sind in ■ **Tab. 5** zusammengefasst [23].

► Redox-Zentren

► Reduktasen (Dehydrogenasen) ► Lichtrezeptoren

Für eine maximale Stimulation sind ein bestimmter Wellenlängenbereich sowie eine optimale Energiemenge notwendig

► ATP-Synthese

Die „Laserstimulation“ der Atmungskette kann eine verstärkte Zellproliferation induzieren

Wir empfehlen grundsätzlich, mit Einstellung „cw“ (Dauerstrahl) zu beginnen

► Frequenzmodulation

Tab. 5 Wirkmechanismus der LLLT anhand von klinischen Beispielen

Wirkung	Wirkmechanismus	Klinische Beispiele
Antiphlogistisch	Leukozytenmobilitätserhöhung Phagozytosesteigerung Mastzellendegranulationshemmung Prostaglandinsynthesehemmung Mikrozirkulationserhöhung (Gefäßerweiterung) Schwellungsreduktion Steigerung des Lymphabflusses	Mukositis nach Radiatio Parodontitis, Periimplantitis Perikoronitis Alveolitis Virale Dermatose (Herpes) Aphten Wundheilungsstörung Kiefergelenkarthritis Osteomyelitis Osteonekrose
Analgesie, Hypalgesie	Förderung der Beta-Endorphin-Ausschüttung ATP-Synthesesteigerung Nervenzellmembranpotenzialstabilisierung Schmerzmediatorreduktion (z. B. Substanz P)	Trigeminusneuralgie Nervenregeneration Wundschmerz Dolor post extractionem Perikoronitis Alveolitis Schmerzhafte Aphten Schmerzhafte Mukositis Reflektorische Kieferklemme Kiefergelenkarthritis Osteomyelitis Osteonekrose
Geweberegeneration	Mitoseratesteigerung Kollagensynthesesteigerung Fibroblastenaktivierung Chondrozytenaktivierung Osteozytenaktivierung Osteoblastenaktivierung Osteoklastenaktivierung ATP-Synthesesteigerung Granulationsfördernd Epithelisationsförderung Nervenregenerationförderung Narbengewebereduktion	Wundheilungsstörung Alveolitis Verbrennung Verätzung Mundwinkelrhagade Prothesendruckulkus Aphten Virale Dermatose (Herpes) Mukositis nach Radiatio Kiefergelenkarthrose Kiefergelenkarthritis Osteomyelitis Osteonekrose Frakturen Fazialisschwäche Nervenschaden Narbenkeloidprädisposition
Zirkulationsförderung	Lymphdrainageförderung Mikrozirkulationserhöhung Hämatomresorptionsförderung Hyaluronidaseaktivitätssteigerung Freisetzungshemmung vasoaktiver Amine	Postoperatives Lymphödem Chronisches Lymphödem Postoperative Schwellung Traumatische Schwellung

Grundsätzlich ist die LLLT eine sehr risikoarme Therapiemethode. Da sie jedoch erst seit etwa 25 Jahren eingesetzt wird und bisher wenige Langzeitstudien existieren, werden vorsorglich in der Literatur Kontraindikation [24] für deren Einsatz beschrieben (■ Tab. 6, 7).

Nebenwirkungen (1–5%) werden nur selten beschrieben, sind gering ausgeprägt und von flüchtigem Charakter (■ Tab. 3). Sie können durch individuelle Überempfindlichkeitsreaktionen oder Überdosierung verursacht werden (■ Tab. 7). Sollten Nebenwirkungen auftreten, empfiehlt sich eine Behandlungspause oder eine Dosisreduktion. Bei persistierenden Nebenwirkungen sollte eine LLLT abgebrochen werden [25].

Photodynamische Therapie

Neben den oben beschriebenen Mechanismen der durch Softlaser induzierten Biostimulation zur Förderung der Wundheilung gewinnt im Bereich der Zahnmedizin zunehmend die Softlaser-Anwendung in Kombination mit wellenlängenspezifischen Photosensitizern an Bedeutung. Prinzipiell ist dieses Therapieverfahren der so genannten „photodynamischen Therapie (PDT)“ oder auch

Im Bereich der Zahnmedizin gewinnt zunehmend die Softlaser-Anwendung in Kombination mit wellenlängenspezifischen Photosensitizern an Bedeutung

Tab. 6 Absolute LLLT-Kontraindikationen

- Lichtdermatosen, Patienten mit stark erhöhter Photosensibilität
- Akute Schübe bei chronischen Hauterkrankungen
- UV-Licht geschädigte Haut
- Begleitende Therapie mit Zytostatika, Immunsuppressiva, systemische hochdosierte Gabe von Kortikoiden, arsenhaltige Medikamente
- Präkanzerosen und Malignome
- Offene Fontanellen und Epiphysenfugen der langen Röhrenknochen im frühen Jugend- und Kindesalter
- Unbehandelte Epilepsie
- Dekompensierte Herzinsuffizienz
- Akuter fieberhafter Infekt
- Schwangerschaft (ab 6. Monat)
- Thrombose und Thrombophlebitis bei Embolieeignung
- Bestrahlung des Auges und des Orbitarandbereiches

Tab. 7 Relative LLLT-Kontraindikationen

- Eingestellte Epilepsie (Kopfbereich)
- Hyperthyreose (Hals- und Nackenbereich)
- Herzschrittmacher, Herzrhythmusstörungen und Koronarinsuffizienz (Thoraxbereich)
- Dysmenorrhö (Unterbauch- und Lumbalbereich)
- Erysipel, Phlegmone
- Frische großflächige posttraumatische oder postoperative Hämatome in der Akutphase (LLLT erst 6–8 Stunden nach Akutversorgung wie z. B. Hämatomausräumung, Kompressionsverband, lokale Kälteanwendung)
- Endokrine Organe

„Photo-aktivierten Chemotherapie (PACT)“ – im Folgenden nur noch „PDT“ genannt – bereits aus der Onkologie bekannt, wo das Prinzip der photochemischen Erzeugung von tumortoxischen Substanzen in Kombination von tumorselektiven Photosensitizern angestrebt wird. Das Ziel der dentalen Anwendungen ist jedoch die keimdekontaminierende Wirkung im Bereich der Kariestherapie, Endodontologie, Parodontologie, Periimplantitistherapie und Alveolitisbehandlung. Seit 2005 wird die Keimdekontamination durch PDT an der Klinik und Poliklinik für Mund-, Kiefer- und Gesichtschirurgie der Universität München (LMU) auch im Rahmen der Behandlung von BRONJ erfolgreich eingesetzt.

Inzwischen sind unterschiedliche Systemkombinationen von Softlasern im Rotlichtbereich (630–690 nm) mit auf die verwendete Laserwellenlänge exakt abgestimmten **► Photosensitizern** im Handel.

Für eine hohe Effektivität sollte dabei die Wellenlänge des Lasers möglichst dem Absorptionsmaximum des Photosensitizers entsprechen [26]. Als Photosensitizer werden überwiegend Porphyrine (z. B. Methylenblauerbindungen, Toloniumchlorid) eingesetzt.

Grundlagen der photodynamischen Therapie

Für die unten beschriebenen Vorgänge der PDT spielen die insgesamt 3 energetisch erreichbaren quantenmechanischen Zustände des Sauerstoffmoleküls eine wesentliche Rolle. Im stabilen Grundzustand liegt O_2 in der so genannten **► Triplett-Form** (3O_2) vor, dies ist der Zustand mit der niedrigsten Energie. Eine deutlich höhere Energie stellen die beiden angeregten Zustände des kurzlebigen und reaktiven Singulett-Sauerstoffs (1O_2) dar. Der Unterschied dieser beiden Singulett-Zustände liegt darin dass entweder beide π^* -Orbitale mit je einem Elektron besetzt sind (energetisch ungünstig) oder sich beide Elektronen nur in einem der beiden π^* -Orbitale befinden (energetisch günstig).

Absorbiert der Porphyrinsensitizer die Photonenenergie der Laserbestrahlung, so wird dieser in einen angeregten „Singulett“-Zustand angehoben. Von diesem angeregten Zustand kann nun unter Energieabgabe in Form von Fluoreszenz wieder der Grundzustand erreicht werden. Alternativ kann es auch zu einer Konvertierung der Farbstoffmoleküle in einen Triplett-Zustand kommen, in welchem die Energie einem anderen Triplett-Molekül (z. B. 3O_2) übertragen werden kann. Der Grundzustand des molekularen Sauerstoffs (3O_2) kann nun durch Energietransport auf den angeregten Zustand des Singulett-Sauerstoffs (1O_2) angehoben werden, welcher ausgesprochen zelltoxisch und stark oxidierend wirkt. Diese Wirkung ist jedoch zeitlich und örtlich ausgesprochen begrenzt da 1O_2 nur etwa $0,1 \mu m$ diffundiert und äußerst kurzlebig (10^{-9} s) ist (■ **Abb. 6**). **► Zelluläre Schäden** sind daher nur im unmittelbaren Bereich des Photosensitizers zu erwarten [27].

► Porphyrine sind aufgrund Ihrer Affinität zur Lipidschicht der Bakterienzellwände besonders geeignete Photosensitizer, da sie vorzugsweise Bakterien anfärben und von menschlichen Zellen weggespült werden können. Aus diesem Grund sollten Farbstoffüberschüsse vor einer Laseranwendung gründlich weggespült werden. Für eine erfolgreiche Therapie sind daher sowohl die vom Hersteller empfohlenen farbstoffspezifischen Einwirkzeiten und Spülanweisungen als auch die Laserbestrah-

Das Ziel der dentalen Anwendungen ist die keimdekontaminierende Wirkung

► Photosensitizer

► Triplett-Sauerstoff

Singulett-Sauerstoff wirkt kurzzeitig zelltoxisch und stark oxidierend

► Zelluläre Schäden

► Porphyrine

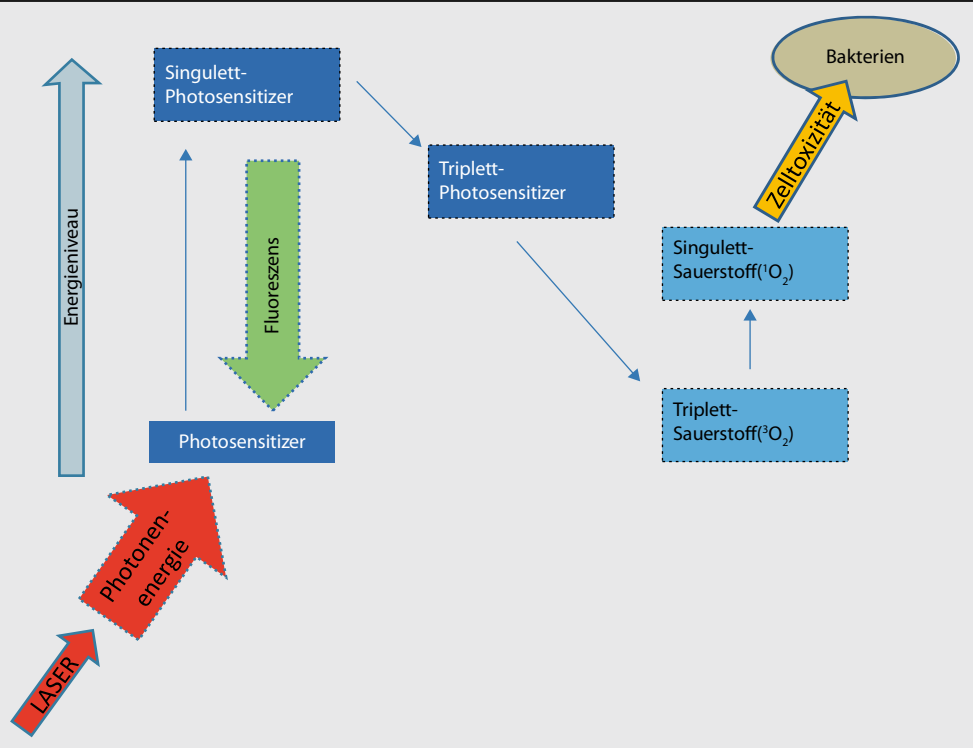


Abb. 6 ▲ Mechanismus der PDT/PACT über unterschiedliche Energieniveaus von Photosensitizer und Sauerstoff

lungsdauer (ggf. Energiemenge in Joule) genauestens einzuhalten. „Viel hilft viel“ kann hier genau das Gegenteil bewirken und sogar gesundes Gewebe schädigen.

Vor einer Behandlung im Mundraum sollte der ► **Biofilm** möglichst mechanisch abgetragen werden, um es dem Farbstoff durch Diffusion zu ermöglichen, sich in die Bakterienzellwände einzulagern. Nach der ► **Bakterienanfärbung** (etwa 1 bis maximal 3 min) ist überschüssiger Farbstoff vor einer Belichtung grundsätzlich wegzuspülen, da gesunde Wirtszellen möglichst keinen Farbstoff in ihre Zellmembranen einlagern sollten und Farbstoffüberschüsse außerdem einer effektiven Bestrahlung durch Filtereffekte entgegen stünden [28]. Prinzipiell erscheint in mikrobiell besiedelten Bereichen wie der Mundhöhle eine antimikrobielle PDT vielseitig einsetzbar (■ Abb. 7, 8 a, b). Behandlungsindikationen wären Parodontitis marginalis, Periimplantitis, Karies, Alveolitis und Dolor post extractionem. Zu erwähnen ist weiter die Keimdekontamination im Rahmen von endodontischen Behandlungen (besonders bei Parodontitis apicalis oder einer apikalen Ostitis) oder oralchirurgischen Eingriffen wie z. B. Wurzelspitzenresektionen, operativen Zahnentfernungen oder auch Osteonekroseabtragungen. Da Wundheilungsstörungen intra- wie extraoral häufig mit einer bakteriellen Keimbeseidlung vergesellschaftet sind, kann auch hier diese effiziente und nebenwirkungsarme Therapie zum Einsatz kommen.

Im Rahmen der Parodontitis- und Periimplantitisbehandlung konnte der keimreduzierende Effekt einer PDT bereits wissenschaftlich bewiesen werden und ist sämtlichen anderen zurzeit bekannten desinfizierenden Therapien überlegen. Die keimreduzierende oder keimeliminierende Wirkung durch PDT konnte in Studien u. a. bei folgenden Bakterienarten nachgewiesen werden [29, 30, 31]: *Actinobacillus actinomycetem comitans*, *Escherichia coli*, *Enterococcus faecalis*, *Fusobacterium nucleatum*, *Pseudomonas aeruginosa*, *Porphyromonas gingivalis*, *Prevotella intermedia*, *Peptostreptococcus micos*, *Streptococcus mutans*, *Streptococcus sobrinus*, *Streptococcus intermedius*, *Streptococcus sanguis*, *Lactobacillus species*.

Schutzvorkehrungen

Die gerätespezifischen Schutz- und Sicherheitsvorkehrungen sind unbedingt einzuhalten. Laser sind nach EN 60825-1 in Geräteklassen eingeteilt (1, 1M, 2, 2M, 3R, 3B, 4). Ab Geräteklasse 3R ist der Betrieb des Lasers vor der ersten Inbetriebnahme grundsätzlich bei der Berufsgenossenschaft für Gesundheitsdienst und Wohlfahrtspflege (BGW) und bei der zuständigen Arbeitsschutzbehörde (Ge-

► Biofilm

► Bakterienanfärbung

In mikrobiell besiedelten Bereichen wie der Mundhöhle ist eine antimikrobielle PDT vielseitig einsetzbar

Der keimeliminierende Effekt der PDT ist sämtlichen anderen zurzeit bekannten desinfizierenden Therapien überlegen

Abb. 7 ▶ Photodynamische Therapie zur Behandlung einer BRONJ, regio 12/13

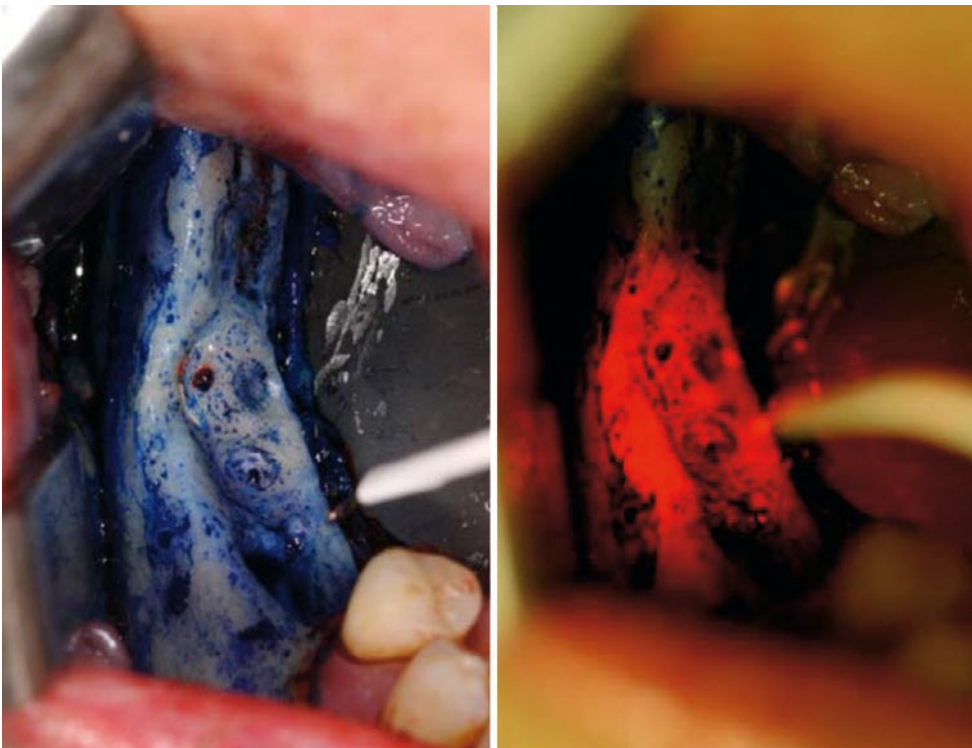
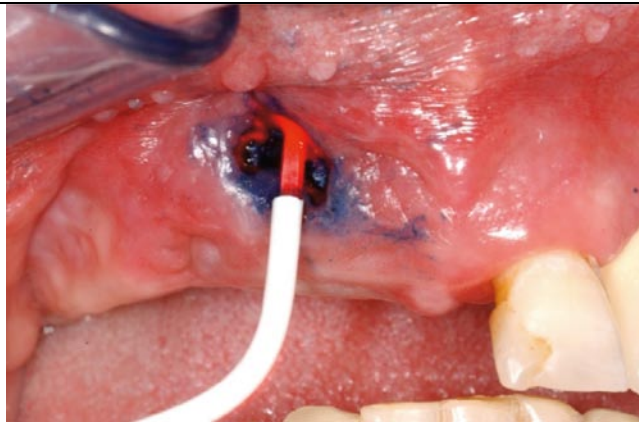


Abb. 8 ▲ a, b Intraoperative PDT nach BRONJ-Abtragung im Unterkiefer rechts

werbeaufsichtsamt) anzuzeigen sowie ein Laserschutzbeauftragter zu bestellen. Der Behandlungsraum, in welchem die Therapie durchgeführt wird, muss entsprechend zertifiziert und gekennzeichnet sein. Auch wenn das Risiko eines Retinaschadens – insbesondere bei Softlaser-Geräten mit nicht-kollimierten Strahlengängen und bei Verwendung von Wellenlängen im sichtbaren Bereich (z. B. 630–690 nm) – bei Einhaltung eines gewissen Sicherheitsabstandes gering ist, sollten beim Betrieb entsprechend für den speziellen verwendeten Wellenbereich geeignete Laserschutzbrillen von Patienten und Personal getragen werden.

Vorgehensweise zur Therapie Bisphosphonat-assoziiierter Osteonekrosen im Kieferbereich

Vorbereitung

Selbstverständlich gehört bei der Erstvorstellung des Patienten eine ▶ **gründliche Anamnese** bezüglich der vorliegenden Grunderkrankungen, der bisher durchgeführten Therapien, der aktuellen und in der Vergangenheit verordneten Medikamente (nicht nur die Bisphosphonate) neben der speziellen Anamnese zur unabdingbaren Voraussetzung einer suffizienten Behandlung – hierfür sollte

Beim Betrieb des Lasers sollten für den speziellen Wellenbereich geeignete Laserschutzbrillen von Patienten und Personal getragen werden

▶ **Gründliche Anamnese**

► Fragebögen

► Freiliegende Knochenareale

Ein Orthopanthomogramm gehört zur Basisdiagnostik und stellt für den erfahrenen Behandler eine ausreichende Bildgebung dar

► Abstrich zur mikrobiologischen Untersuchung

Ziel der Behandlung ist, den lokalen Befund „auszuheilen“ und bei Nachuntersuchungen, Rezidive und neue Nekroselokalisationen frühzeitig zu erkennen

► Spezialisierte Behandlungszentren

Ein Abbruch oder längerfristiges temporäres Aussetzen der Bisphosphonat-Therapie scheint keinen Einfluss auf den Verlauf einer BRONJ zu haben

ein entsprechender Zeitrahmen einkalkuliert werden. Gegebenenfalls können diese Angaben durch entsprechende ► **Fragebögen**, welche vom Patienten selbst an die entsprechenden Kollegen weitergeleitet werden (z. B. Hausarzt, Onkologe, Zahnarzt, Mund-, Kiefer- und Gesichtschirurg), vervollständigt werden.

Danach sollte eine ausführliche klinische Inspektion und Befundung der Mundhöhle mit Erfassung des Zahnstatus erfolgen. Insbesondere ist nicht nur auf ► **freiliegende Knochenareale**, sondern auch auf kleinste Fistelgänge, Pusaustritt, Foetor ex ore, Schleimhautrötungen, Schwellungen, Zahnlockerungen (ggf. mit Pusaustritt) und Entzündungen zu achten. Gegebenenfalls bereits vorhandene Gefühlsausfälle im Lippen-Kinn-Bereich (Vinzent-Syndrom) müssen ebenfalls bei der klinischen Untersuchung erfasst werden. Ein aktuelles Orthopanthomogramm gehört zur röntgenologischen Basisdiagnostik und stellt für den erfahrenen Behandler eine ausreichende Bildgebung dar. Knochensequester, manifeste Osteonekroselokalisationen oder gefährdete Bereiche können damit häufig ausreichend erfasst werden. Die erweiterte Bildgebung (z. B. Computertomographie/CT, digitale Volumentomographie/DVT) ist häufig nicht notwendig, da sich nach dem Behandlungskonzept der LMU die Therapie normalerweise nur auf Areale mit klinischer Symptomatik beschränkt. Wichtig ist, bereits bei der initialen klinischen Untersuchung bei ggf. vorliegendem Pusaustritt, einen ► **Abstrich zur mikrobiologischen Untersuchung** zur frühzeitigen Erkennung möglicher Problemkeime zu nehmen.

In einem zweiten Schritt sollte der Patient ausführlich über das Krankheitsbild von BRONJ allgemein, den speziellen bei ihm vorliegenden Befund und die entsprechenden Therapiemöglichkeiten informiert werden. Hierbei ist es wichtig, den Patienten für das Krankheitsbild zu sensibilisieren und auf die Chronizität des Verlaufs hinzuweisen. Ziel der Behandlung soll es sein, den lokalen Befund „auszuheilen“ und durch ein entsprechendes Recall-Programm Rezidive bzw. neue Nekroselokalisationen frühzeitig zu erfassen und initial suffizient zu behandeln. Oralchirurgische Maßnahmen oder Zahnextraktionen sollten bereits bei der Verdachtsdiagnose einer BRONJ nur noch durch spezialisierte und mit dem Krankheitsbild vertraute ► **Behandlungszentren** erfolgen.

Weiterhin ist dem Patienten und auch den mitbehandelnden Kollegen (z. B. Onkologen) zu vermitteln dass – nach den uns zurzeit vorliegenden Erfahrungen – ein Abbruch oder längerfristiges temporäres Aussetzen (über 3 Monate) der Bisphosphonat-Therapie keinen Einfluss auf den Verlauf einer BRONJ zu haben scheint. Vielmehr steht häufig die Grunderkrankung (z. B. Tumorgeschehen mit Knochenmetastasen) im Vordergrund und muss adäquat – häufig auch mit Bisphosphonaten – behandelt werden. Gegebenenfalls ist eine Medikamentenumstellung auf ein Bisphosphonat mit geringerer BRONJ-Inzidenz oder die Anwendung einer oralen Applikation in Absprache mit dem behandelnden Onkologen zu erwägen.

Ist die chirurgische Therapie einer BRONJ geplant, wird zurzeit allgemein empfohlen, die Bisphosphonat-Therapie perioperativ für einen Zeitraum von 6 Wochen bis zu 3 Monaten auszusetzen [32]. Obwohl der wissenschaftliche Nachweis eines Nutzens dieser Vorgehensweise bisher fehlt, schließen wir uns momentan dieser Empfehlung an. Während einer laufenden Chemotherapie ist nur mit sehr schlechten Erfolgsaussichten einer chirurgischen Osteonekroseabtragung zu rechnen.

Therapie

Grundsätzlich besteht unser Behandlungsregime in der Kombination von 4 therapeutischen Säulen [33]:

1. *Vorbehandlung*: gezielte perioperative antibiotische Therapie (z. B. mit Augmentan® oder Sobelin®, Abstrich!).
2. *Operation*: Chirurgische Nekroseabtragung potenziell infizierter nekrotischer Knochenareale mit ggf. intraoperativer Desinfektion durch eine adjuvante PDT, ggf. Sequestrotomie, ggf. Dekortikation. Entnommener Knochen und Weichgewebe sollten histopathologisch aufgearbeitet und untersucht werden zum Malignitätsausschluss sowie zur Diagnosesicherung einer BRONJ. Weiterhin sollte potenziell infizierter Knochen oder Sequester auch mikrobiologisch insbesondere auf Problemkeime (z. B. Anaerobier, Actinomyceten) untersucht werden. Sorgfältige plastische Deckung von freiliegenden Knochenarealen ist obligat.
3. *Nachsorge*: Engmaschige Nachsorge mit adjuvanter LLLT zur Förderung der Wundheilung – ggf. bei Wunddehiszenzen lokale Maßnahmen wie PDT, Aureomycin-Streifen-Einlagen, Leukase-Kegel, Solcoseryl®. Antibiotische Therapie bis zur vollständigen Abheilung, ggf. gezielte anti-

biotische Therapie nach Vorliegen des mikrobiologischen Befundes der intraoperativ abgetragenen Osteonekrosen.

4. *Recall* im Abstand von einem Monat, 2, 3, 6 Monaten, jährlich, Während einer Chemotherapie ist ein engmaschiger 2-wöchiger Abstand sinnvoll.

Bezüglich der Softlaser-Anwendung in Kombination mit einer PDT bevorzugen wir zurzeit Lasersonden mit speziellen aufsetzbaren Dentalapplikatoren im Wellenlängenbereich von 670 nm (Physiolaser Olympic 200 mW), da dieser den Redox-Vorgang einiger Zwischenstufen der Atmungskette etwas besser begünstigt als andere Wellenlängen. Weiterhin ist dieser Wellenbereich auch zur Aktivierung des von uns bisher verwendeten Photosensitizers (Helbo-Blue®, eine Verbindung u. a. aus Methylenblau, Trinatriumzitat, Zitronensäure, Methylhydroxypropylzellulose, NaCl) im Rahmen einer PDT optimal.

Die häufig gestellte Frage, ob bei ► **Osteoradionekrosen** ebenfalls eine adjuvante LLLT eingesetzt werden sollte, müssen wir nach derzeitigem Kenntnisstand verneinen, da bei diesen Patienten ein ggf. vorliegendes Tumorrezidiv nicht durch eine Softlaser-Therapie „stimuliert“ werden sollte. Anzumerken ist hierbei, dass zwar *in vitro* eine LLLT-induzierte ► **Tumorzellaktivierung** gelungen ist, *in vivo* konnte dies bisher jedoch nicht nachgewiesen werden.

Korrespondenzadresse

Dr. S. Hafner



Klinik und Poliklinik für Mund-, Kiefer- und Gesichtschirurgie,
Ludwig-Maximilians-Universität München
Lindwurmstr. 2a,
80337 München
sigurd.hafner@med.uni-muenchen.de

Dr. Sigurd Hafner studierte Humanmedizin an der Universität des Saarlandes und Human- und Zahnmedizin an der Universität Tübingen. Seit 2002 ist er als Assistenz- bzw. Funktionsoberarzt an der Klinik und Poliklinik für Mund-, Kiefer- und Gesichtschirurgie der Ludwig-Maximilians-Universität (LMU) München beschäftigt. Im Jahr 2007 erlangte er die Bezeichnung Facharzt für Mund-, Kiefer- und Gesichtschirurgie. Das Krankheitsbild von Bisphosphonat assoziierten Osteonekrosen im Kieferbereich wird von ihm seit 2003 therapiert. Klinischer und wissenschaftlicher Schwerpunkt: Bisphosphonat assoziierte Osteonekrosen im Kieferbereich (BRONJ), Photodynamische Therapie (PDT), Low-Level-Laser Therapie (LLLT).

Interessenkonflikt. Der korrespondierende Autor weist auf folgende Beziehung hin: Referententätigkeit für Roche Pharma AG.

Lasersonden mit speziellen aufsetzbaren Dentalapplikatoren im Wellenlängenbereich von 670 nm erscheinen besonders geeignet

► Osteoradionekrosen

► Tumorzellaktivierung

Mehr Infos online!

Das Literaturverzeichnis finden Sie in der elektronischen Version des Beitrags unter CME.springer.de