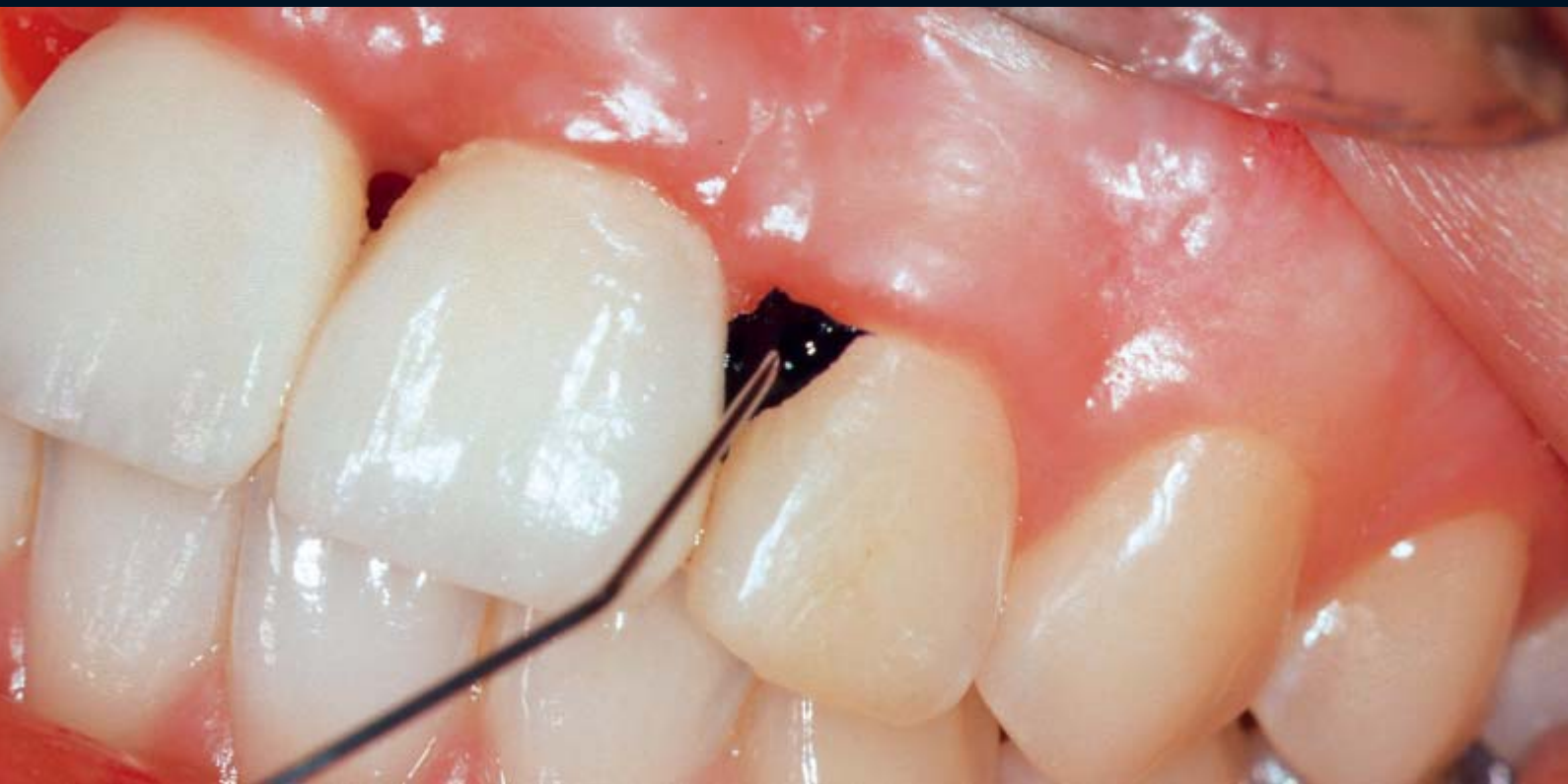



Applikation des HELBO *Blue Photosensitizers* zur Anfärbung der Bakterien.

# Antimikrobielle Photodynamische Therapie (aPDT) – aus der Praxis für die Praxis

**Klaus-Dieter Bastendorf**

Bei der Parodontitis und der Periimplantitis handelt es sich um biofilmbasierte Infektionskrankheiten. Hauptziel der systematischen parodontalen Therapie und der Periimplantatitistherapie ist die Entfernung des Biofilmes und damit die Entfernung parodontal-pathogener Mikroorganismen (Biofilmmangement). Neben den konventionellen Methoden zur Entfernung des Biofilms mit Hand-, Schall- oder Ultraschallinstrumenten kommt ergänzenden Therapien wie antibiotischen Substanzen eine immer größere Bedeutung zu.

Mit konventionellen Methoden der Oberflächeninstrumentierung, die durch Pulverstrahlgeräte und Lasersysteme ergänzt werden, gelingt eine Reduktion parodontal-pathogener Mikroorganismen von den Zahnoberflächen. Es kann nicht davon ausgegangen werden, daß eine vollständige Entfernung der krankmachenden Bakterien erfolgt. Darüber hinaus hat die konventionelle subgingivale Bio-

filmentfernung nur einen geringen Einfluß auf ins Weichgewebe infiltrierte Bakterien. Die adjunktive systematische Gabe von antibiotischen Substanzen hat einen positiven Effekt auf durch Bakterien verursachte Parodontitis und Periimplantitis.

Ein neuer Ansatz zur Elimination pathogener Mikroorganismen ist die antimikrobielle Photodynamische Therapie (aPDT). Die antimikrobielle Wirkung durch Bestrahlung von Zellen mit unterschiedlicher Wellenlänge wird durch die zusätzliche Verwendung von lichtaktivierbaren Wirkstoffen (Photosensibilisatoren) deutlich erhöht und führt zu zytotoxischen Effekten.

Die aPDT gegen parodontalpathogene Keime ist eine, die konventionelle Therapie ergänzende, vielversprechende und schonende Behandlungsstrategie.

**FALLBERICHT**

Der Fallbericht zeigt einen heute 71-jährigen Patienten, dessen Tochter Zahnärztin ist, ihre Praxis aber 250 km

vom Wohnsitz des Vaters entfernt betreibt.

Der Patient stellte sich am 06.12.2005 gemeinsam mit seiner Tochter wegen Periimplantitis am Zahn 22 (VMK-Einzelkrone über Implantat) in unserer Praxis vor. Das Hauptproblem war eine seit Monaten anhaltende Pusentleerung am Zahn 22, die der Patient mit CHX-Spülung seit Monaten selbst behandelte. Der röntgen-diagnostische Knochenabbau am Implantat betrug 60 %.

Um die akute Entzündung zu reduzieren und in eine chronische Phase zu überführen, wurde am 07.12.2005, 09.12.2005, 12.12.2005, 15.12.2005 und 20.12.2005 eine Spülung mit CHX 1,0 % durchgeführt. Der Patient spülte weiterhin auch zu Hause. Anfang Januar 2006 trat erneut Pus aus. Am 16.01.2006 wurde der Patient einem Implantologen vorgestellt. Dieser sah keine Möglichkeit einer chirurgischen Periimplantitistherapie. Die Tochter des Patienten führte die Explantation und die provisorische Versorgung mit einer Interimsprothese durch. Die definitive Versorgung zum Ersatz des Zahnes 22 war eine Klebe-

brücke von 21 nach 23 zum Ersatz von 22.

Am 05.09.2006 kam der Patient mit Problemen am Implantat 12 in unsere Praxis. Seit Monaten führte er wieder eine CHX-Selbsttherapie durch. Wir machten eine eingehende Untersuchung (Abb. 1 und 2), forderten die Röntgenaufnahmen vom Vorbehandler an und erstellten einen Therapieplan.

Der Patient wollte die notwendige generelle PAR-Behandlung bei seiner Tochter durchführen lassen, zu uns wollte er nur zur vierteljährlichen PZR und zur Behandlung der Periimplantitis am Implantat 12 kommen.

**VORGEHEN**

1. PZR und Instruktion zur häuslichen Mundhygiene sowie Motivation des Patienten.
2. Keimbestimmung 12 mit meridol Paro Diagnostik (Abb. 3) und Initialtherapie am Implantat 12.
3. Erhaltungstherapie.

Bei der bestehenden Periimplantitis am Zahn 12 konnte auf ein offenes chirurgisches Vorgehen verzichtet werden. Der subgingivale Biofilm wurde mit Ultraschall und Clinpro entfernt und anschließend eine aPDT durchgeführt. Die Ergebnisse zeigen vor der aPDT (Abb. 3) einen relativen Anteil der pathogenen Keime an der Gesamtkeimanzahl von 47,58 %.

Die gemessenen Leitkeime waren: Porphyromonas gingivalis (34,19 %), Tannerella forsythensis (5,52 %), Treponema denticola (4,32 %) und Fusobacterium nucleatum (3,55 %).

Am 19.09.2006 wurde im Rahmen der Nachbehandlung erneut eine aPDT durchgeführt – anschließend am 11.10.2006 und am 19.01.2007 jeweils eine PZR.

Am 19.01.2007 wurde nochmals ein meridol Paro Diagnostik Test vom Implantat 12 durchgeführt.

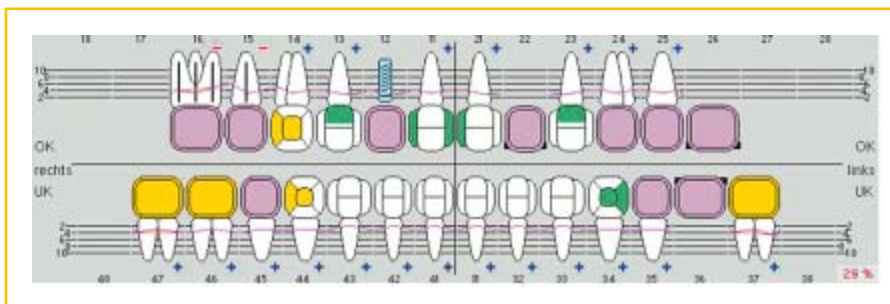


Abb. 1: 01 Befund vom 05.09.2006.

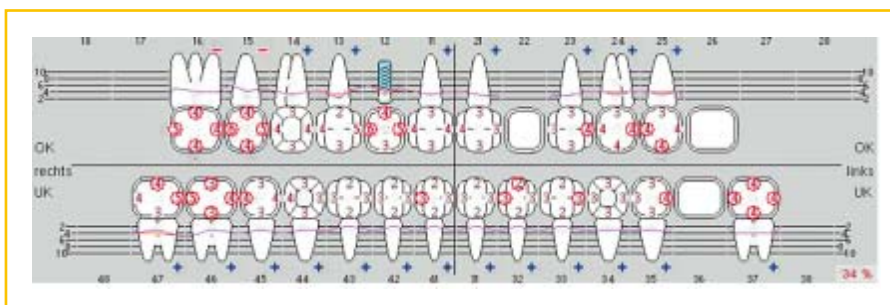


Abb. 2: PA Befund vom 05.09.2006.

Nach der aPDT (Abb. 4) waren noch 2,32 % der Gesamtanzahl der Bakterien pathogen. Porphyromonas gingivalis (1,59 %), Tannerella forsythensis (0,19 %), Treponema denticola (0,12 %) und Fusobacterium nucleatum (0,42 %).

Bei der am 19.03.2007 erneut durchgeführten PZR gab es keinen Anhalt mehr auf einen entzündlichen Prozeß am Zahn 12. Auch die parodontalen Parameter an den anderen Zähnen zeigten, obwohl die systematische PAR-Behandlung noch nicht durchgeführt worden ist, durch die aPDT deutlich bessere Werte.

Den letzten PZR-Termin in Juni 2007 hat der Patient abgesagt – er geht wieder zu seiner Tochter zur Weiterbehandlung.

**FAZIT**

Mit der antimikrobielle Photodynamischen Therapie kann die konventionelle Parodontitis – oder auch wie im beschriebenen klinischen Fall die Periimplantitistherapie – zielgerichtet ergänzt werden (Abb. 5).

Durch die aPDT ist eine effiziente und erfolgreiche Periimplantitistherapie möglich geworden, die bisher eher mühsam und wenig erfolgreich war (vgl. Implantat 22).

Neben dem dokumentierten klinischen Erfolg ist es für die Praxis sehr angenehm ohne antibiotisch wirksame Substanzen auszukommen.

Klinische Langzeitstudien müssen solche wie hier gezeigte Einzelerfolge bestätigen. In Zukunft kann die Verwendung von aPDT nicht nur die Parodontis- und Periimplantitistherapie sinnvoll ergänzen, sondern auch in der Endodontie, eventuell auch in der Kariologie, eine Rolle spielen.

**KONTAKT:**

Dr. Klaus-Dieter Bastendorf  
Gairenstraße 6  
73054 Eisligen

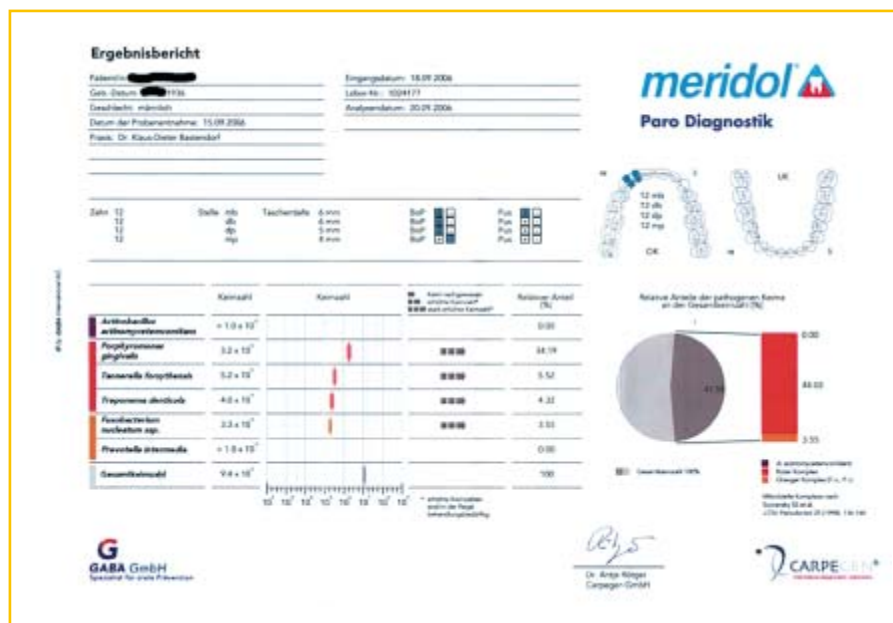


Abb. 3: meridol Paro Diagnostik vom 15.09.2006.

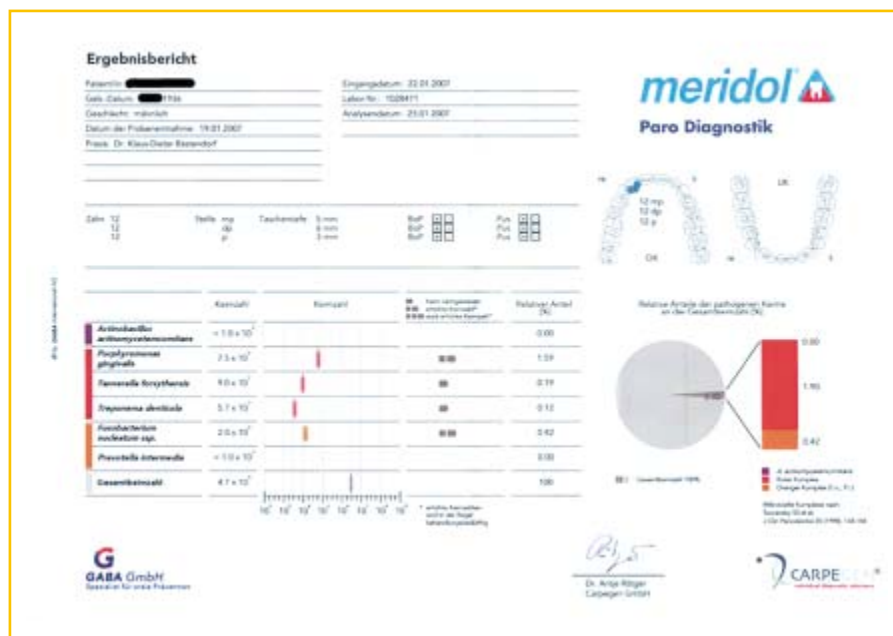


Abb. 4: meridol Paro Diagnostik vom 19.01.2007.

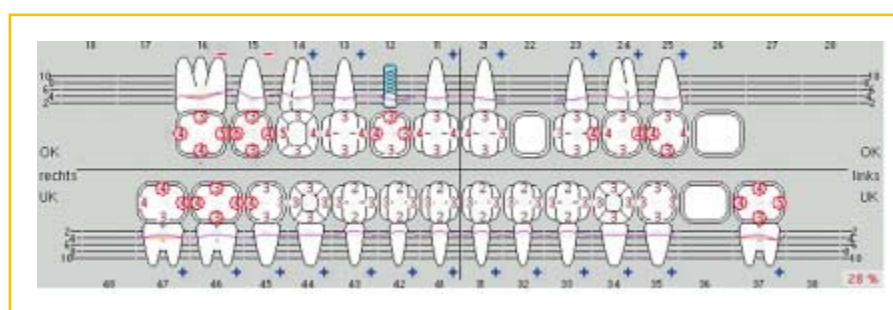
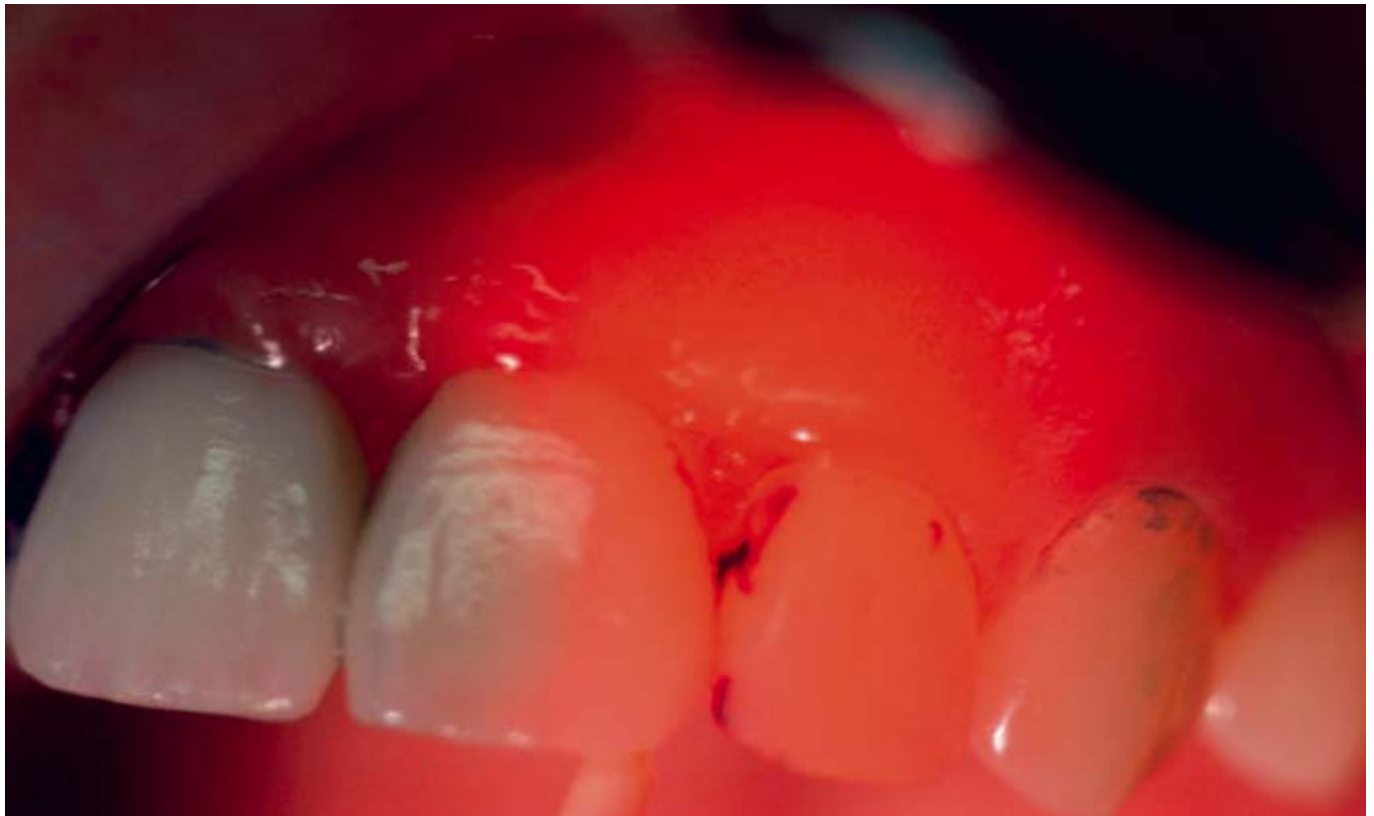


Abb. 5: PA Befund vom 19.01.2007



Belichtung mit dem HELBO *TheraLite Laser* führt zur Aktivierung des Farbstoffs, Bildung von Singulett-Sauerstoffen und damit zur Bakterienzerstörung.

Überreicht mit freundlicher Empfehlung durch:

**HELBO**  
*Photodynamic Systems*



**HELBO** *Photodynamic Systems GmbH & Co KG*

**Deutschland:**  
Josef-Reiert-Str. 4  
D-69190 Walldorf  
Tel.: +49 (0)6227 53960-0  
Email: [info@helbo.de](mailto:info@helbo.de)  
<http://www.helbo.de>

**Österreich:**  
Stadtplatz 30  
A-4710 Grieskirchen  
Tel.: +43 (0)7248 65412-0  
Email: [office@helbo.at](mailto:office@helbo.at)  
<http://www.helbo.at>