Einsatz der photodynamischen Therapie (PDT) bei Kiefernekrosen

Die PDT ist ein fixer Bestandteil der konservativen Vorbehandlung und dient zur präoperativen Reduktion der Keimlast.

Dr. Petra Rugani, Dr. Astrid Truschnegg, Dr. Stephan Acham, Dr. Barbara Kirnbauer, Dr. Ferenc Fabian, Univ.-Prof. DDr. Norbert Jakse, Graz

Die medikamentöse antiresorptive Therapie des Knochens ist ein wichtiger Bestandteil in der Behandlung von auftretenden ossären Komplikationen bei Krebserkrankungen, beim multiplen Myelom und bei der Osteoporose. Die Kiefernekrose (MRONJ – Medication-related Osteonecrosis of the Jaw) ist eine ernste und unerwünschte Nebenwirkung dieser Therapie. Das Kardinalsymptom der Erkrankung ist die Exposition von Kieferknochen, die zumindest seit acht Wochen besteht. Betroffen sind hauptsächlich Patienten mit soliden Tumoren wie Brust-, Prostata-, Bronchial- oder Nierenzellkarzinom und Patienten mit multiplem Myelom, die hochdosiert antiresorptiv behandelt werden.[1] Aber auch bei Patienten mit Osteoporose tritt die Erkrankung auf.[2]

Therapie der Kiefernekrose

Die Chirurgie hat sich aufgrund höherer Erfolgsaussichten als bevorzugte Methode zur Behandlung von medikamentenassoziierten Kiefernekrosen weitgehend durchgesetzt.[3–5] Nichtsdestotrotz sind konservative Behandlungsmethoden von Bedeutung. Sie sollen die Lebensqualität verbessern, indem sie krankheitsspezifische Symptome kontrollieren und das Fortschreiten der Erkrankung verhindern.[6–8] Zu den konservativen Maßnahmen zählen die systemische medikamentöse Therapie mit Antibiotika und Antiphlogistika, örtliche desinfizierende Spülungen[8] und die Low-Level-Lasertherapie (LLLT).[9–10]

Prinzipiell wird die Wirkung von Lasern im Milliwatt-Bereich in zwei Kategorien eingeteilt: Biostimulation (korrespondierend mit LLLT) und photodynamische Therapie (PDT). Bei der Biostimulation wirkt der Laser direkt auf das Gewebe und soll die Geweberegeneration fördern. Bei der photodynamischen Therapie wirkt der Laser auf ein chemisches Medium (Photosensitizer), was schließlich Zelltod (z. B. von Bakterien) und Gewebeschaden induziert.

Indikationen der PDT

Die PDT wird primär zur Behandlung von Krebserkrankungen eingesetzt und verfügt außerdem über antimikrobielle Eigenschaften.[7–8] Eine Studie über die Wirkung der PDT auf das Wachstum von Osteoblasten zeigte, dass möglicherweise nur die applizierte Dosis entscheidend ist, ob es zur Biostimulation der Zellkulturen oder zu zytotoxischen Effekten kommt.[11] Klinisch hat sich auch die Anwendung der PDT in der adjuvanten Behandlung von infizierten Wunden und chronischen Ulcera etabliert.[12–13] Auch Parodontitis und Periimplantitis sind mögliche Indikationen.[14–15] Am Department für zahnärztliche Chirurgie und Röntgenologie der Medizinischen Universität Graz wird die PDT unter anderem als Teil eines stadienabhängigen Konzeptes in der Therapie von Kiefernekrosen eingesetzt.[16] Im Folgenden sollen die Indikationen und der mögliche Benefit dieses Vorgehens anhand einer Fallserie dargestellt werden. ▶

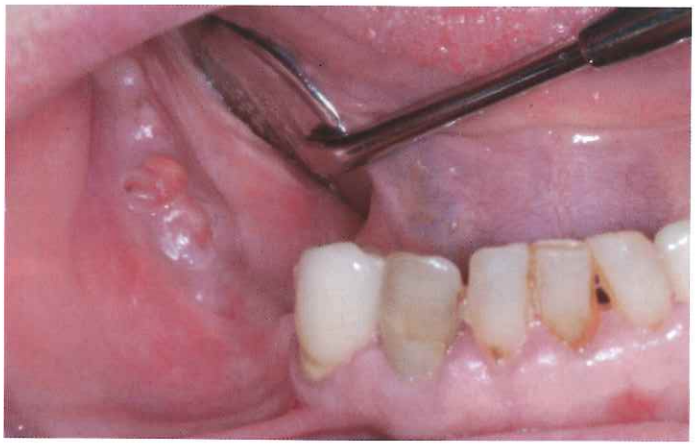

Abb. 1: Frühform der Kiefernekrose, klinisches Bild

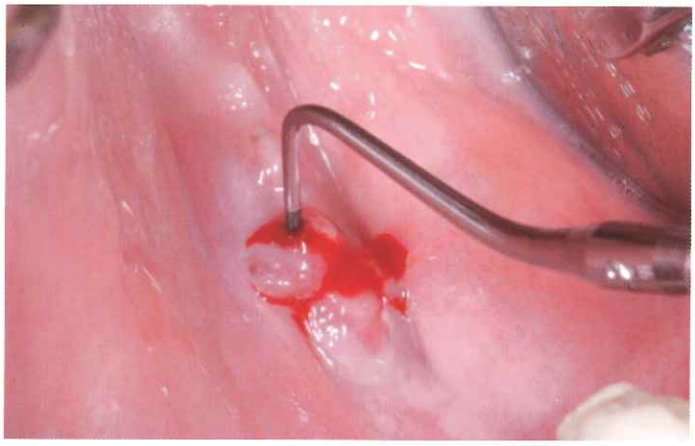

Abb. 2: Sondierung des Kieferknochens über eine Fistel

Fotos: beigestellt, privat

Fallpräsentationen: Einsatz bei Fisteln

Die PDT in ein fixer Bestandteil der konservativen Vorbehandlung von Patienten mit Kiefernekrosen und dient der präoperativen Reduktion der Keimlast. Zwischen 2010 und 2014 wurden außerdem 17 Patienten mit MRONJ wie folgt mit PDT behandelt **(Tabelle)**. Vier Patientinnen mit Mammakarzinom und eine Osteoporosepatientin entwickelten nach einer Bisphosphonat-Therapie Fisteln entsprechend eines Stadium I oder II nach Klassifizierung der AAOMS (American Association of Oral and Maxillofacial Surgeons[17]; **Abb. 1** und **2**). Sie wurden zwei- bis dreimal wöchentlich mit antiseptischen Spülungen (Wasserstoffperoxid 3 %, Chlorhexidindigluconat) und mit PDT behandelt. Zum Einsatz kam ein Diodenlaser, der sichtbares rotes Licht mit 680 nm emittiert (Helbo Mini Laser 2075 F dent 75 mW; HELBO Photodynamic Systems, Österreich). Als Photosensitizer wurde Methylenblau topisch appliziert (Methylthioniniumchlorid 50 mg/5 ml, Monico SpA, Italien). Es wurde keine Inkubationszeit abgewartet. Die Bestrahlung erfolgte in einem Abstand von 2 mm für 90 Sekunden (Energiedichte: 1,25 W/cm²; Fluenz: 112,5 J/cm²; Gesamtenergie: 6,75 J). Unter dieser Therapie heilten die Fisteln in allen fünf Fällen innerhalb von zwei Wochen.

Tab.: Mit PDT behandelte Patienten

Pat	weiblich	Grunderkrankung	Medikation	Ergebnis
MRONJ-Frühformen mit Knochenexposition über Fisteln				
5	5 (100 %)	Brustkrebs 4 (80 %) Osteoporose 1 (20 %)	Zoledronat 4 (80 %) Alendronat 1 (20 %)	mukosale Heilung 5 (100 %)
Postoperative Wundheilungsstörung (Dehiszenz)				
12	10 (83 %)	Brustkrebs 5 (41,7 %) Prostata-Ca 2 (16,7 %) Plasmozytom 2 Osteoporose 2 Bronchus-Ca 1 (8,3 %)	Zoledronat 6 (50 %) Alendronat 2 (16,7 %) Pamidronat 1 (8,3 %) Denosumab 1 Zoledronat + Ibandronat 1 Zoledronat + Denosumab 1	mukosale Heilung 10 (83 %)

Behandlung bei Dehiszenzen

In zwölf weiteren Fällen kam es nach chirurgischer Nekrosenabtragung zu Dehiszenzen **(Abb. 3 und 4)**. Diese wurden wie in der vorangegangenen Fallpräsentation beschrieben konservativ behandelt. Zehn der zwölf Läsionen heilten über sekundäre Granulation. In zwei Fällen heilte die Läsion nicht. Ein Patient wurde nach erneuter Formation eines Sequesters erneut chirurgisch therapiert, eine Patientin wurde aufgrund der progredienten Grunderkrankung in eine konservative Erhaltungstherapie überführt. Zusammenfassend kam es somit in 15 von 17 Fällen (88,2 %) zur mukosalen Heilung der Läsionen unter der Anwendung von PDT (5/5 Frühformen [100 %], 10/12 postoperative Wunddehiszenzen [83 %]).

Diskussion

Die PDT wird vorwiegend zur Krebstherapie und aufgrund ihrer antimikrobiellen Eigenschaften auch bei bakteriellen und Pilzinfektionen eingesetzt. Weitere mögliche Indikationen sind Psoriasis, aktinische Keratose, rheumatoide Arthritis und altersbedingte Makuladegeneration.[18] Die Ätiologie der medikamentenassoziierten Kiefernekrosen ist noch nicht geklärt, aber es wird angenommen, dass die mikrobielle Keimlast ein auslösender und fördernder Faktor ist. Bei Biopsien und in Kulturen von MRONJ-Läsionen lassen sich Spezies wie Fusobacterium, Eikenella, Bacillus, Actinomyces, Staphylococcus und Streptococcus nachweisen.[6, 19–20]

Die Mehrheit der Mikroben scheinen fakultative Anaerobier zu sein. Diese Organismen sind dafür prädestiniert, in den sauerstoffarmen Arealen des nekrotischen blutleeren Knochens zu überleben, der typisch für die MRONJ ist.[20]

Der antimikrobielle Effekt der PDT beruht auf der Bildung von radikalem Sauerstoff. Die hohe chemische Aktivität des molekularen Sauerstoffs wirkt direkt auf die extrazellulären Moleküle und schädigt auch die Polysaccharide in der extrazellulären Matrix des bak-

Abb. 3: Postoperative Dehiszenz nach chirurgischer Nekrektomie

Abb. 4: Kieferknochen über die Dehiszenz sondierbar

teriellen Biofilms. Die Zerstörung des Biofilms könnte folglich dazu führen, dass der Plasmid-Austausch, der in Weitergabe der Resistenz auf Antibiotika involviert ist, verhindert wird und die Kolonisierung stören.[19]

Schlussfolgerung

Bei der Therapie von Kiefernekrosen kann die PDT ein hilfreiches Mittel sein, um Symptome zu lindern bzw. auch, um die mukosale Heilung zu fördern. Ein Benefit ist vor allem dann gegeben, wenn die chirurgische Therapie nicht indiziert ist. Darüber hinaus ist der Einsatz bei frühen Stadien und bei postoperativen Wundheilungsstörungen wegen der antimikrobiellen Eigenschaften der PDT sinnvoll. ■

1 Scoletta M et al., Treatment outcomes in patients with bisphosphonate-related osteonecrosis of the jaws: a prospective study. Oral Surg Oral Med Oral Pathol Oral Radiol Endod 2010; 110:46-53

2 Rizzoli R et al., Osteonecrosis of the jaw and bisphosphonate treatment for osteoporosis. Bone 2008 May; 42(5):841-7, DOI: 10.1016/j.bone.2008.01.003. Epub 2008 Jan 18

3 Scoletta M et al., Treatment outcomes in patients with bisphosphonate-related osteonecrosis of the jaws: a prospective study. Oral Surg Oral Med Oral Pathol Oral Radiol Endod 2010; 110:46-53

4 Vescovi P et al., Early surgical laser-assisted management of bisphosphonate-related osteonecrosis of the jaws (BRONJ): a retrospective analysis of 101 treated sites with long-term follow-up. Photomed Laser Surg 2012; 30:5-13

5 Vescovi P et al., Surgical Approach and Laser Applications in BRONJ Osteoporotic and Cancer Patients. J Osteoporos 2012; 585434

6 Marx RE et al., Bisphosphonate-induced exposed bone (osteonecrosis/osteopetrosis) of the jaws: risk factors, recognition, prevention, and treatment. J Oral Maxillofac Surg. 2005 Nov; 63(11):1567-75

7 Suleman YF, Meer S, Lurie R, Bisphosphonate-induced osteonecrosis of the jaws: review, clinical implications and case report. Head Neck Pathol 2007 Dec; 1(2):156-64. DOI: 10.1007/s12105-007-0022-5, Epub 2007 Dec 8

8 Nicolatou-Galitis O et al., Osteonecrosis of the jaw in oncology patients treated with bisphosphonates: prospective experience of a dental oncology referral center. Oral Surg Oral Med Oral Pathol Oral Radiol Endod 2011 Aug; 112(2):195-202, DOI: 10.1016/j.tripleo.2011.02.037, Epub 2011 May 31

9 Scoletta M et al., Treatment outcomes in patients with bisphosphonate-related osteonecrosis of the jaws: a prospective study. Oral surgery, oral medicine, oral pathology, oral radiology, and endodontics, 2010; 110(1):46-53

10 Romeo U et al., Observation of pain control in patients with bisphosphonate-induced osteonecrosis using low level laser therapy: preliminary results. Photomed Laser Surg 2011 Jul; 29(7):447-52. DOI: 10.1089/pho.2010.2835, Epub 2011 Jan 16

11 Zancanela DC et al., The effect of photosensitizer drugs and light stimulation on osteoblast growth. Photomed Laser Surg

12 Morley S et al., Phase IIa randomized, placebo-controlled study of antimicrobial photodynamic therapy in bacterially colonized, chronic leg ulcers and diabetic foot ulcers: a new approach to antimicrobial therapy. Br J Dermatol 2013 Mar; 168(3):617-24, DOI: 10.1111/bjd.12098, Epub 2013 Jan 18

13 Simonetti O et al., Effectiveness of antimicrobial photodynamic therapy with a single treatment of RLP068/Cl in an experimental model of Staphylococcus aureus wound infection

14 Haas R et al., Elimination of bacteria on different implant surfaces through photosensitization and soft laser. An in vitro study. Clin Oral Implants Res. 1997 Aug; 8(4):249-5

15 Takasaki AA et al., Application of antimicrobial photodynamic therapy in periodontal and peri-implant diseases. Periodontol 2000 2009; 51:109-40, DOI: 10.1111/j.1600-0757.2009.00302.x

16 Rugani P et al., Use of Photodynamic Therapy in Treatment of Bisphosphonate-related Osteonecrosis of the Jaws: Literature Review and Case Series. J Anal Bioanal Tech S1: 006 2013; DOI: 10.4172/2155-9872.S1-006

17 Ruggiero SL et al., American Association of Oral and Maxillofacial Surgeons position paper on medication-related osteonecrosis of the jaw-2014 update. J Oral Maxillofac Surg 2014; 72:1938

18 Konopka K, Goslinski T, Photodynamic Therapy in Dentistry. J Dent Res 2007; 86:694 DOI: 10.1177/154405910708600803

19 Hansen T et al., Osteonecrosis of the jaws in patients treated with bisphosphonates - histomorphologic analysis in comparison with infected osteoradionecrosis. J Oral Pathol Med. 2006 Mar; 35(3):155-60

20 Sedghizadeh PP et al., Metagenomic investigation of microbes and viruses in patients with jaw osteonecrosis associated with bisphosphonate therapy. Oral Surg Oral Med Oral Pathol Oral Radiol 2012 Dec; 114(6):764-70, DOI: 10.1016/j.oooo.2012.08.444

Dr. Petra Rugani
Department für zahnärztliche Chirurgie und Röntgenologie, Klinik für Zahn-, Mund- und Kieferheilkunde Graz, Medizinische Universität Graz
petra.rugani@medunigraz.at

HELBO® antimikrobielle photodynamische Therapie (aPDT), das einzigartige System mit sterilen Komponenten und bewährt im Erhalt von Zähnen und Implantaten.

- Keine Schmerzen
- Keine Nebenwirkungen
- Keine Resistenzen

Mehr Informationen zur patientenfreundlichen HELBO®-Therapie direkt vom Marktführer telefonisch unter **0 72 42 / 20 77 02-0.**

Infomaterial anfordern unter **http://helbo.bredent-medical.com**

SCANNE DIESE SEITE MIT DER LAYAR APP

HELBO®

SCIENTIFICALLY PROVEN

40 YEARS DENTAL INNOVATIONS 1974 2014

bredent group

HELBO Medizintechnik GmbH | Maria-Theresia-Str. 41 | 4600 Wels | Austria | T: (+43) 0 72 42 / 20 77 02 - 0 | F: (+43) 0 72 42 / 20 77 02 - 48 | www.helbo.at | @: office@helbo.at

Ansprechpartner Österreich: **Vlbg., Tirol, Slzbg., OÖ:** Doris Ertl, T: 06 64 / 969 33 55 **Wien, NÖ:** Petra Kolinsky, T: 06 64 / 539 09 35 **Stmk, Ktn, Bgld:** Gernot Trummer, T: 06 64 / 385 11 24