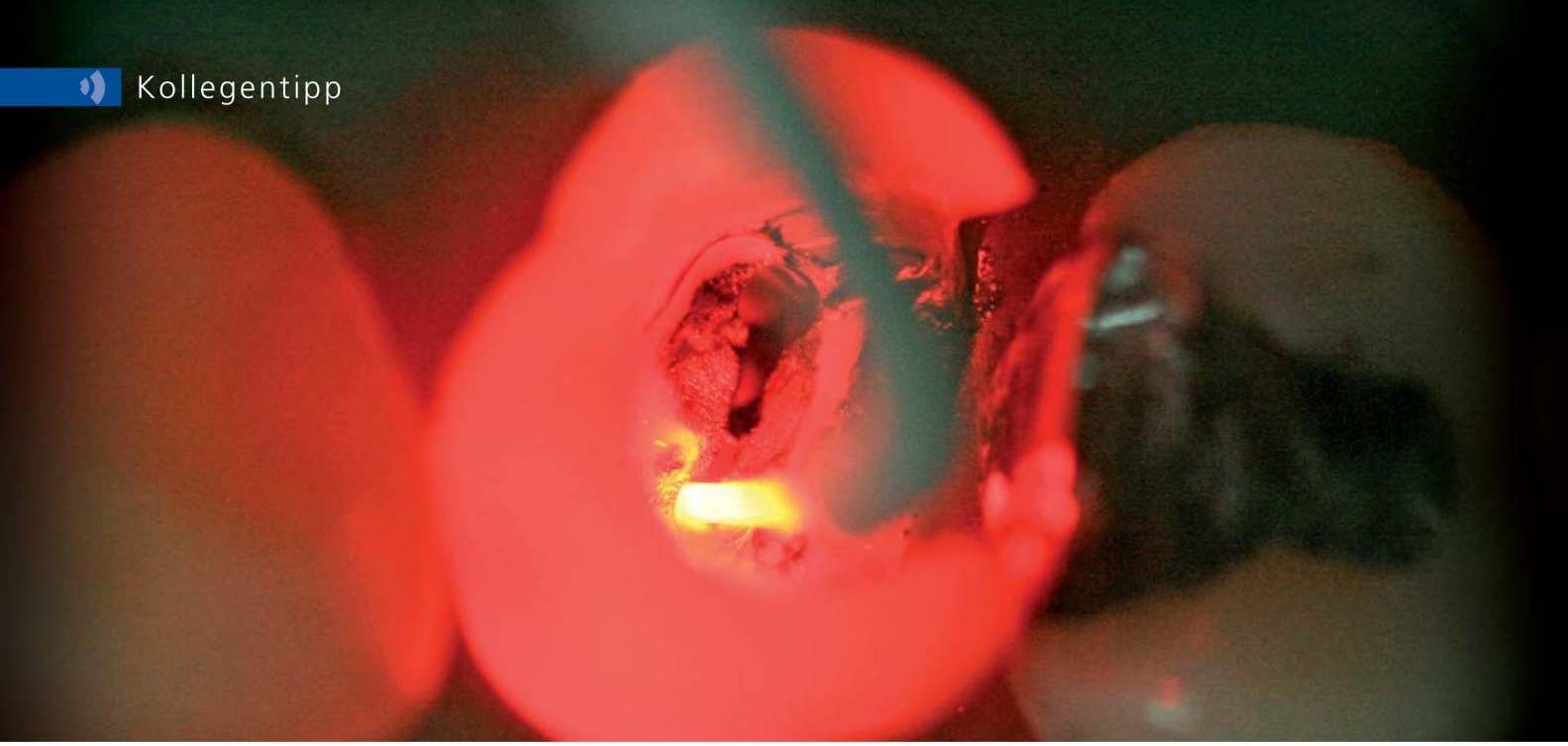

Belichten mit dem HELBO®TheraLite Laser.

Anwendung der antimikrobiellen Photodynamischen Therapie (aPDT) nach dem HELBO-Verfahren in der Endodontie

Die antimikrobielle Photodynamische Therapie gilt als innovatives Verfahren in der Endodontie. ZAHNARZT & PRAXIS sprach mit Dr. Matthias Eckl aus Frankenthal über seine Erfahrungen mit diesem Verfahren.

ZP: *Herr Dr. Eckl, welches waren für Sie die ausschlaggebenden Gründe, sich mit der antimikrobiellen Photodynamischen Therapie zu beschäftigen?*
Dr. Eckl: Endodontie kann aufgrund verschiedener Ursachen schwierig sein und ist dann mit konventionellen Methoden oft nicht zufriedenstellend möglich. Das Hauptproblem stellt dabei die effiziente Desinfektion des Wurzelkanals dar. Die Persistenz von Bakterien im WK gilt als Hauptursache für Misserfolge. Als erfolgreiche Behandlungsalternative auch parodontaler und periimplantärer Erkrankungen steht heute die antimikrobielle photodynamische Therapie (aPDT) zur Verfügung. Sie reduziert die infektionsverursachenden pathogenen Bakterien im Biofilm nachweislich um mehr als 99%!

ZP: *Wie wirkt die antimikrobielle Photodynamische Therapie im Detail?*
Dr. Eckl: Bei diesem Verfahren werden die Mikroorganismen durch die Applikation einer Farbstofflösung (HELBO®Blue Photosensitizer) in der jeweiligen Problemzone (parodontale/periimplantäre Taschen, Wurzelkanal) angefärbt und dadurch gegenüber Laserlicht einer bestimmten Wellenlänge und Energiedichte sensibilisiert. Schließlich erfolgt die zirkuläre Belichtung des aufgetragenen Photosensitizers mit dem HELBO®TheraLite Laser, einem nicht thermisch wirkenden Low-Level-Laser. Durch das Laserlicht kommt es zur Bildung hochreaktiven Singulett-Sauerstoffes, der zu einer Lipidoxidation der Bakterienmembran führt und so in kürzester Zeit die Bakterien zerstört. Die Wirksamkeit dieses Verfahrens im Bereich der Parodontologie und Periimplantitistherapie ist heute durch viele in-vitro und in-vivo Studien belegt. Nach dem erfolgreichen Einsatz der aPDT in der Behandlung der Parodontopathien in meiner Praxis stellte sich die Frage, ob dieses von Bakterienspezies unabhängig wirksame System auch für die Desinfektion im Wurzelkanal einsetzbar ist.

ZP: *Wie wenden Sie die aPDT in der Endodontie an?*
Dr. Eckl: Erste Versuche Ende der 90er Jahre zeig-

ZAHN PRAX 11, 4, 310 - 313 (2008)

Single-stage Therapie bei apikaler Parodontitis; aPDT + WF: 17.11.04, 01.03.05, 02.06.05.

ten, dass es zu einer deutlichen Schmerzreduktion und einer schnellen Ausheilung periapikaler Veränderungen mit der aPDT kam. Um diese Erfahrungswerte zu objektivieren, legten wir die Vorgehensweise für unsere endodontische Therapie fest: Die Kanalaufbereitung führen wir mit rotierenden Nickeltitanfeilen in crown-down-Technik möglichst bis zu einer Instrumentengröße von ISO 40 durch. Dies ist Voraussetzung dafür, dass die Spülkanüle die apikale Region erreicht (wir nutzen ausschließlich NaOCl) und so auch der Farbstoff HELBO®Blue Photosensitizer sicher appliziert werden kann. Sollte die ISO-Größe 40 nicht erreichbar sein, wird der Farbstoff mit einem geeigneten Kanalinstrument bis zum Apex befördert. Der Farbstoff muss in jedem Wurzelkanal eine Minute, wobei er bis 400µm in die Dentinkanälchen diffundiert. Überschüssiger Farbstoff wird mit sterilem Wasser ausgespült. Nach Trocknung des Kanals erfolgt die Aktivierung des Farbstoffs mit dem Laser und der entsprechenden Endosonde, die bis zur apikalen Region vorgeschoben werden muss. Je näher der Lichtleiter an den Apex gelangt, umso höher die Lichtstärke und damit die Energiedichte. Die Lichtintensität fällt mit dem Quadrat der Entfernung! Direkt anschließend erfolgt die Wurzelkanalfüllung mit thermischen Obturatoren und der Kanaleingangsverschluss mit einem GiZ.

ZP: *Welche Belege für die Wirksamkeit der aPDT gibt es?*

Dr. Eckl: Um genauere Aussagen über die Wirksamkeit des Systems zu machen, untersuchte ich entsprechende Patienten aus den Jahren 2003 bis 2007 nach. Wir konnten 600 wurzelgefüllten Zähnen mit aPDT die gleiche Anzahl von Zähnen ohne aPDT gegenüberstellen. Die therapierten Zähne wurden je nach Ausgangszustand der Pulpa und Verwendung einer medikamentösen Einlage in unterschiedliche Gruppen eingeteilt. Untersucht wurden die Schmerzreduktion nach single-stage-Behandlung, die Ausbildung apikaler Veränderungen und der Einfluss medikamentöser Einlagen. Sowohl die Zähne mit einer Pulpitis als auch mit nekrotisch zerfallener Pulpa zeigten nach Aufbereitung und Wurzelfüllung in einer Sitzung eine fast 100%ige Schmerzreduktion im Verhältnis zur Kontrollgruppe, wo posttherapeutisch in bis zu 30% der Fälle medikamentenpflichtige Schmerzen aufgetreten waren. Die medikamentösen Einlagen verbesserten die Langzeitergebnisse nach 5 Jahren im Vergleich zur single-stage-Therapie nicht. Auffällig war, dass es nach Therapie gangränöser Zähne in ca. 80% aller Fälle zu einer Ausheilung kam, wobei apikale Aufhellungen regelmäßig ausheilten. Nur noch bei 20% der gangränösen Zähne musste chirurgisch interveniert werden. In der Gruppe ohne aPDT lag dieser Wert bei ca. 40%.

ZP: *Bitte fassen Sie Ihre Erfahrungen mit der aPDT in der Endodontie zusammen.*

Dr. Eckl: Für mich stellt sich das Ergebnis so dar: Mit der aPDT erhalten wir eine umgehende und fast 100%ige Schmerzreduktion unabhängig vom Ausgangszustand der Pulpa. Eine sofortige WF kann ohne das Risiko von Sekundärinfekten durchgeführt werden. Wir ersparen unserem Patienten chirurgische Interventionen und verbessern die postendodontische Überlebenswahrscheinlichkeit der Zähne bei gleichzeitiger Minimierung des Zeitaufwandes und der eingesetzten Materialien.

DR. MATTHIAS ECKL

Karolinenstr. 12, 67227 Frankenthal

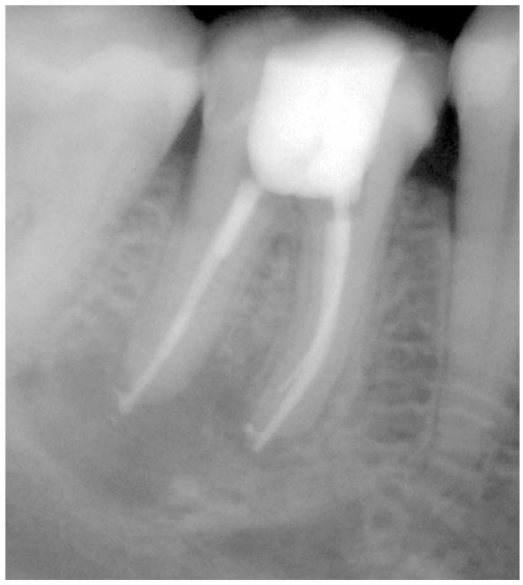

Single-stage Wk bei Gangrän aPDT+ WF 16.08.06.

25.10.06 vollständige apikale Reossifikation.