

Wurzelspitzenresektion unter ausgewählter Therapie

Trotz steter Verbesserungen im Bereich der Endodontie bleibt die Wurzelspitzenresektion auch weiterhin wichtiger Bestandteil des Therapiespektrums zum Erhalt devitaler Zähne. Die Anwendung von Mikroinstrumentarium beim Zugang, eine retrograde Aufbereitung mit Ultraschall und eine retrograde Füllung sind der klassischen Methode deutlich überlegen.

Dr. Thea Lingohr, Dr. Jörg Neugebauer, Dr. Jakob Rosenbohm, Univ.-Prof. Dr. Dr. Joachim. E. Zöller/Köln

■ Chronische Entzündungsreaktionen und bakterielle Besiedelung mit Keimen unbekannter Spezies sind Risikofaktoren und schränken daher die Prognose für die Wurzelspitzenresektion oft ein. Eine lokale Desinfektion – selbst bei resistenten Keimen – kann die antimikrobielle Fotodynamische Therapie ermöglichen. Dabei werden Bakterien mit einem Thiazinfarbstoff (Photosensitizer) angefärbt, der anschließend mit einem Low-Level-Laser aktiviert wird.

Eine Wurzelspitzenresektion (WSR) wird durchgeführt, wenn ein apikaler Herd durch eine konventionelle Wurzelkanalbehandlung nicht ausheilt.^{1,2} Insbesondere bei zystischem Befall, Perforation oder frakturierter Instrumente kann die apikale Läsion konventionell durch einen orthograden Zugang oftmals nicht ausreichend therapiert werden. Die Anatomie der Wurzelkanäle bildet durch ihr komplexes Kanalsystem ein ideales Residuum für Bakterien und Toxine.³ Hierzu zählen insbesondere die von orthograd kaum ausreichend aufzubereitenden Isthmusverbindungen (Abb. 1), die hauptsächlich an zweikanaligen Wurzeln vorkommen.^{4,5} In ihrer gemeinsamen Stellungnahme haben sich die DGZMK und die DGZ im Jahre 2004 darauf festgelegt, dass ein alleiniger apikal-chirurgischer Eingriff nur dann sinnvoll erscheint, wenn eine orthograde Revision nicht möglich ist. In allen anderen Fällen ist zunächst ein orthograde Revisionsversuch indiziert. Die Kriterien zur Beurteilung des Erfolges eines apikal-chirurgischen Eingriffs sind zum einen die Symptombefreiung und Funktion des Zahns und zum anderen eine klinische Entzündungsfreiheit sowie die radiologisch nachzuweisende ossäre Regeneration (Abb. 2). Eine persistierende mikrobiologische Kontamination der Resektionshöhle und des Endodonts schränken den Erfolg der WSR ein. Daher ist neben einer Desinfektion des Endodonts auch ein dichter retrograder Verschluss (Abb. 3 und 4) not-

wendig. Orale Infektionen sind in der Regel auf eine Verschiebung des physiologischen hin zu einem pathogenen mikrobiologischen Milieu zurückzuführen.⁶ Dabei wiesen Bakterien eine toxische Wirkung auf die Epithelzellen und orale Schleimhaut auf.⁷ Da mehr als 500 Keime in der Mundhöhle in fünf verschiedenen Clustern kongregiert sind, geben die Markerkeime eine gute Auskunft über die Zusammensetzung der oralen Infektion. Bei resistenten Keimen kann es allerdings zur purulenten Entwicklung mit Anhäufung der resistenten Keime aus einem Cluster bei einer nicht ansprechenden Antibiotikatherapie kommen. Daher können mikrobiologische Untersuchungen, die lediglich die Markerkeime berücksichtigen, keine Auskunft über die Infektion mit einer Akkumulation eines einzelnen resistenten Keims geben. Die antibiotische Therapie führt deshalb oftmals nicht zum Erfolg, da bei einem Entgleisen des Keimspektrums die Therapie nicht zu einer Reduktion der einzelnen Clusterkeime führt und es so zu einer schnellen Rebesiedlung kommen kann.⁸ Aus diesem Grund ist eine mikrobiologische Analyse des gesamten Keimspektrums bei persistierenden Infektionen indiziert. Eine lokale Applikation von Antibiotika wird in der Literatur kontrovers diskutiert, da die niedrige Dosis für eine Resistenzbildung förderlich ist, und für ein Ausbilden von allergischen Reaktionen verantwortlich gemacht wird. Die Desinfektion mit Präparaten wie Chlorhexidin, Octenidin zeigt gerade in chirurgischen Wunden Einschränkungen, da diese Präparate für eine in der Regel topische regelmäßige Therapie entwickelt wurden. Eine neue und einfache Methode der Prävention als auch Therapie bei bereits bestehenden oralen Infektionen stellt die antimikrobielle Photodynamische Therapie (aPDT) dar.^{9,10} Es ist ein physiko-chemo-biologisches Verfahren, bei dem durch einen fotochemischen Prozess (Abb. 5 und 6) eine Keimreduktion herbeigeführt wird.

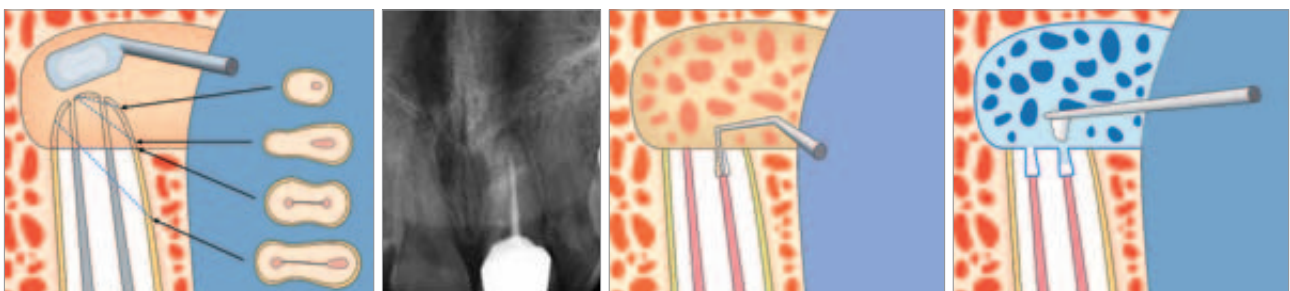


Abb. 1: Verschiedene Wurzelkanalformen und Isthmusverbindungen. – **Abb. 2:** Präoperatives Röntgenbild mit apikaler Parodontitis. – **Abb. 3:** Retrograde Aufbereitung mit Mikroinstrumenten und Ultraschall. – **Abb. 4:** Retrograder Verschluss mit MTA Zement.

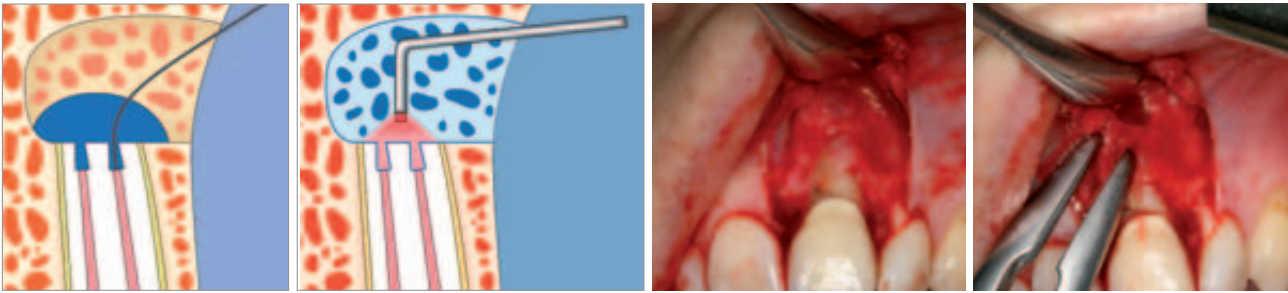


Abb. 5: Applikation des Fotosensibilisators in die Resektionshöhle. – **Abb. 6:** Aktivierung des Fotosensibilizers durch 3-D-Sonde. – **Abb. 7:** Präparation eines Muko-Periost-Lappen zur Wurzelspitzenanstellung. – **Abb. 8:** Entfernung des Granulationsgewebes mittels Luer oder Exkavator.

Durchführung

Zuerst wird das OP-Gebiet mit Articain Forte mit Adrenalinzusatz 1:100.000 anästhesiert. Bei der Inzision ist vor allem im Frontzahnbereich an ästhetische Gesichtspunkte zu denken. Die Inzision erfolgt in der keratinisierten Mukosa, parallel zu anatomischen Strukturen. So ist die Narbenbildung unauffälliger. Empfehlenswert ist eine paramarginale Schnittführung, drei bis vier Millimetern vom Sulkus entfernt, dem girlandenförmigen Zahnfleischverlauf folgend. Dabei erfolgt die Schnittführung im 90-Grad-Winkel zum Knochen, somit gelingt die Adaptation des Muko-Periost-Lappen der späteren Wundversorgung einfacher. Eine senkrechte Entlastung im Vestibulum bedeutet weniger Anschnitte von Gefäßen.¹¹ Dies verringert die Narbenbildung und Gewebsirritation. Dabei ist darauf zu achten, dass der Schnitt einzeitig und kontinuierlich durchgeführt wird. Der Muko-Periost-Lappen wird vorsichtig präpariert und mobilisiert (Abb. 7). Mithilfe der Röntgenaufnahme wird die Lage der Wurzel bestimmt und es folgt das Anlegen einer Zugangskavität mittels Rosenbohrer; in der Regel reicht dies alleine aus.¹² Es folgt die vollständige Entfernung des pathologischen Gewebes (Abb. 8), eventuell mit histologischer Absicherung vor der Applikation des Hämostatikums, damit eine eindeutige pathohistologische Aufarbeitung möglich ist. Im apikalen Delta befinden sich eine Vielzahl von keimbesiedelten Nebenkanälen¹³, durch Absetzen der apikalen drei Millimeter mit Rosenbohrer (Abb. 9) oder konischem Diamanten unter NaCl-Spülung können somit bis zu 98 Prozent der persistierenden Keime entfernt werden. Für eine ausreichende Sicht sollte die Größe des Bohrloches im Durchschnitt vier Millimeter betragen (Abb. 10). Die komplette Entfernung wird nach der retrograden Wurzelfüllung durchgeführt, um ein diffuses Einbluten zu verhindern. Die Trocknung

erfolgt mit fünf- bis zehnprozentigem Fe_3SO_4 (Eisendrisulfat) getränkten Schaumstoffpellets. Durch Agglutination der im Blut enthaltenen Proteine kommt es zur Hämostase.¹⁴ Dabei wird das Gewebe braun gefärbt und entvaskularisiert, da die Durchblutung für eine gute Wundheilung eine entscheidende Rolle spielt.¹⁴ Das nekrotische Gewebe wird vor dem Verschluss entfernt. Für die retrograde Aufbereitung des Wurzelkanals empfiehlt sich die Ultraschalltechnik, da sich Rosenbohrer oder ähnliche ablativ Instrumente aufgrund der relativ umfangreich zu präparierenden Resektionshöhle oder der Möglichkeit der axialen Kanalaufbereitung als ungeeignet erwiesen bzw. Perforationen begünstigt haben.¹⁵ Je nach Zahnposition wird eine speziell geformte diamantierte, grazile Spitze zur Aufbereitung gewählt. So kann auf ein starkes Anschrägen mit einem umfangreichen Knochenverlust verzichtet werden.¹ Auf eine ausreichende Flüssigkeitszufuhr mit NaCl muss wegen Überhitzungsgefahr geachtet werden. Durch kreisende Bewegungen mit der Spitze kann bei leichtem Druck pathologisches Gewebe und Wurzelfüllmaterialien bis zu drei Millimeter tief entfernt werden.¹⁵ Eine Präparation in Längsachse führt zu einer vollständigen Entfernung und Reinigung des Wurzelkanals, auch im apikalen Anteil. Die Verwendung des Ultraschalls (Abb. 11) zur retrograden Aufbereitung zeigte bessere Ergebnisse bei kleinerem und atraumatischeren Zugang.^{2,16} Nun erfolgt die Applikation von lichtaktivem Farbstoff als Fotosensibilisator (Abb. 12 und Abb. 13) (HELBO®Blue, HELBO, Walldorf) in das zu behandelnde Areal. Dabei werden zum einen Frakturen oder Risse in der gekappten Wurzel sichtbar und zum anderen erfolgt eine Diffusion in den noch verbliebenen Biofilm der infizierten Seitenkanäle und Resektionshöhle. Nach einer Einwirkzeit von mindestens 60 Sekunden (Abb. 14), in denen sich der Fotosensibilisator an die Bakterienmembran anlagert, wird die Farbstofflö-

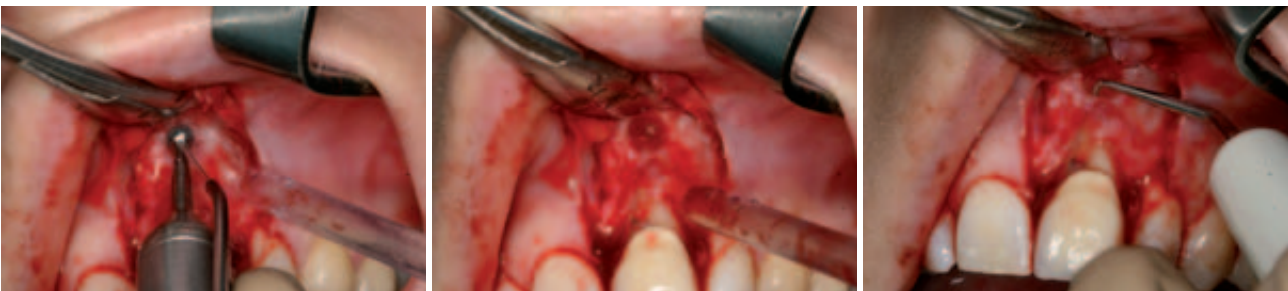

Abb. 9: Anlegen einer ausreichenden Zugangskavität mit dem Rosenbohrer. – **Abb. 10:** Darstellung des apikalen Delta von 3–4 Millimeter. – **Abb. 11:** Maschinelle retrograde Aufbereitung mit Piezosurgery.

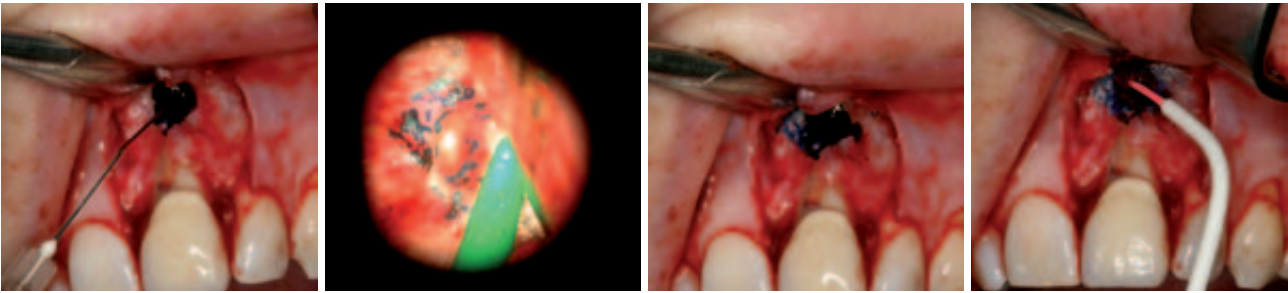


Abb. 12: Fotosensitizerapplikation mittels stumpfer Kanüle. – **Abb. 13:** Applikationskontrolle des Fotosensitizer durch das Mikroskop. – **Abb. 14:** Einwirkung des Fotosensitizer für 60 Sek. – **Abb. 15:** Illumination des Wurzelkanals zur Aktivierung der fotochemischen Reaktion.

sung ausgespült und es erfolgt die Aktivierung des Fotosensibilisators mit nicht thermischem Licht (Abb. 15) einer dem Absorptionsspektrum des Fotosensibilisators entsprechenden Wellenlänge. Dabei wird ein fotochemischer Prozess ausgelöst, bei dem Lichtenergie auf Sauerstoffmoleküle übertragen wird und Singulett-Sauerstoff entsteht (Abb. 16). Dieser wiederum ist ein starkes Oxidationsmittel, welches vorzugsweise über Lipidoxidation sofort zu einer irreversiblen, letalen Schädigung der Bakterienmembran führt.^{17–19} Das Ergebnis ist eine Dekontamination des infizierten Areals. Das umliegende Gewebe wird aufgrund der substanzspezifischen Eigenschaften des Fotosensibilisators nicht geschädigt.^{20–22} Anschließend wird ausreichend mit physiologischer Kochsalzlösung gespült. Um die Kavität adäquat abfüllen zu können, wird sie mit einem Mikropüster getrocknet (Abb. 17). Für die Füllung wird MTA (Mineral-Trioxide Aggregate) Zement gewählt, da er das beste Abdichtungsvermögen und die beste marginale Adaption gewährleistet.^{3,23} Bei einem Vergleich mit Super-EBA (Zinkoxideugenolzement) zeigt MTA deutliche Überlegenheit in Bezug auf physikalische und biologische Eigenschaften.²³ Der Zement wird nach Vorkondensation mit einem kleinen Heidemann-Spatel in kleinen Portionen in die Kavität gebracht und mit einem kleinen Kugelstopfer kondensiert. Bei der Anwendung von EBA können die Überschüsse nach dem Aushärten des Zements mit einer Kugelfräse geglättet werden, dabei kann auch in die Spongiosaräume versprengtes Wurzelfüllmaterial und das durch das Fe(III)SO_4 nekrotisierte Gewebe entfernt und die Kavität für eine sichere Wundheilung angefrischt werden (Abb. 18 und 19).¹⁴ Zum Abschluss wird die Füllung auf Dichtigkeit überprüft (Abb. 20).

Der Muko-Periost-Lappen wird in die ursprüngliche Position gebracht und vernäht. Polyfiles beschichtetes Nahtmaterial der Stärke 4 x 0 zeigt eine gute Knoten-

stabilität auch bei einer postoperativen Schwellung und ist aufgrund der Geschmeidigkeit angenehm für den Patienten, da keine Reizung der Schleimhaut durch spitze Fadenenden entsteht (Abb. 21). Dünnere Nahtstärken sollten vermieden werden, da diese eher eine Sägewirkung am Lappenrand zeigen und durch die höhere Anzahl von Einzelnähten letztendlich mehr Naht- und damit Fremdmaterial im Wundgebiet eingebracht wird. Sollte es durch den Reboundeffekt der hohen Adrenalin-Konzentration zum Ende der Anästhesie zu einer Blutung aus den Wundrändern kommen, wird der Patient angehalten 30 Minuten einen Tupper auf die Inzisionsnaht zu drücken, um die Blutung vollständig zu stoppen. Ansonsten erfolgen die üblichen postoperativen Verlaufsaufklärungen nach einem oralchirurgischen Eingriff. Bei Nahtentfernung (sieben bis zehn Tage; Abb. 22) und drei bis sechs Monate postoperativ ist das Ergebnis nochmals radiologisch (Abb. 23) zu kontrollieren.

Indikation und Diskussion für die photodynamische Therapie

Bei der apikalen Parodontitis liegt eine Infektion am Übergang von Wurzelspitze zum Knochen vor. Moderne Aufbereitungstechniken erlauben auch bereits abgefüllte Wurzelkanäle zu revidieren. Das größte Problem einer erfolgreichen Therapie stellt dabei die Desinfektion der Ramifikationen der Wurzelkanäle, die nicht nur im apikalen Delta existieren, und der infizierte Knochen dar. Bei orthograde endodontische Therapie werden bei der photodynamischen Therapie spezielle Applikatorsysteme benötigt, um eine ausreichende Fotosensitizermenge und auch Laserlicht Applikation zu gewährleisten. Obwohl für die Desinfektion des Wurzelkanals nur ein kleines infiziertes Areal vorliegt, sollte aufgrund der ge-

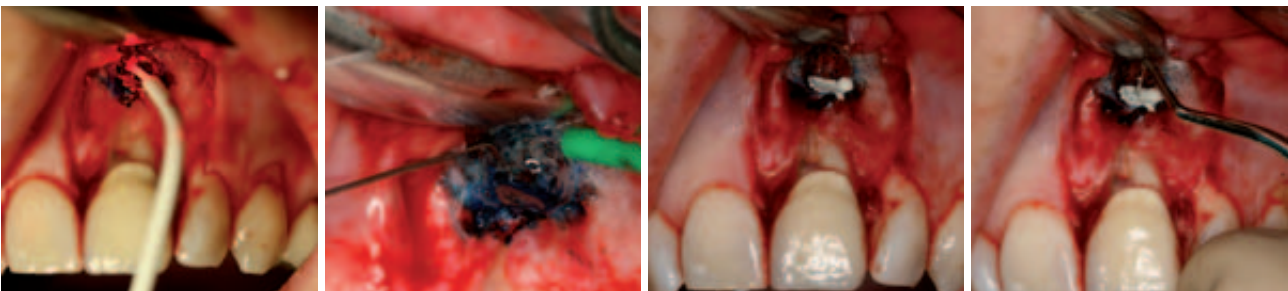


Abb. 16: Aktivierung des Fotosensitizer für 60 Sek. – **Abb. 17:** Trocknung der Wurzelkanäle mittels Mikropüster. – **Abb. 18:** Abdeckung der Wurzelspitze mit Super-EBA. – **Abb. 19:** Retrogrades Stopfen zur Sicherstellung des Verschlusses.

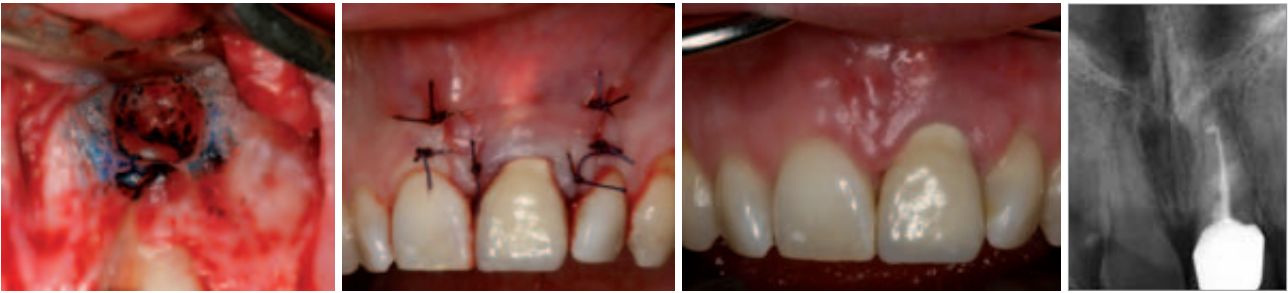


Abb. 20: Kontrolle der Dichtigkeit mit Mikrospiegel 15°. – **Abb. 21:** Plastischer Wundverschluss mittels 4.0 Varyl. – **Abb. 22:** Kontrolle nach Nahtentfernung 7 d post OP. – **Abb. 23:** Postoperative radiologische Kontrolle.

ringen Gewebestoffwechsel die Einwirkzeiten von 60 Sekunden beibehalten werden. So erfolgt durch Diffusion eine Anfärbung des Biofilms. Da für die Anfärbung der Bakterien eine hohe Konzentration des Thiazinfarbstoffs notwendig ist, muss sichergestellt werden, dass die aufbereitete Kavität mit dem Fotosensitizer gefüllt ist. Die verbliebene Farbe nach Spülung im Wurzelkanallumen zeigt keine Wechselwirkung mit den bekannten Wurzelfüllmaterialien. Überschüssige eingebrachte Fotosensibilisator im periapikalen Knochengewebe wird durch Makrophagen komplikationslos resorbiert. Bei der Wurzelspitzenresektion erfolgt durch die Entfernung des apikalen Granulationsgewebes und der Wurzelspitze bereits eine relevante Keimreduktion. Trotzdem wird ein routinemäßiges Anfärben mit einer Thiazinfarbstofflösung empfohlen, um eine Längsfraktur der Wurzel als Ursache der periapikalen Entzündung auszuschließen. Dies kann mit der Applikation des Fotosensitizers nach Abschluss der retrograden Aufbereitung verbunden werden. Bei Auftreten einer starken Blutung ist der Fotosensitizer in der Resektionshöhle durch einen Gazestreifen zu tamponieren. Die pathologische Entgleisung des mikrobiologischen Gleichgewichts kommt durch eine Kommunikation innerhalb der Keime bei entsprechender lokaler Schwächung der Abwehrlage zustande und führt zu einer akuten Entzündung.²⁴ Bei antimikrobieller Therapie ist eine Reduktion der bakteriellen pathologischen Besiedlung nötig, um ein physiologisches Mundmilieu ausbilden zu können. Dafür müssen besonders pathogene Keime in ihrem jeweiligen Cluster erreicht werden. Die pharmakologische Wirksamkeit von Chlorhexidin als Biozid hängt ebenfalls von der Expositionszeit und applizierten Konzentration ab. Die hohe antimikrobielle Aktivität von Bioziden geht mit einer hohen Toxizität einher, und Studien zeigen bereits eine Verbindung zwischen Biozidanwendung und antibiotischer Resistenz. Es konnte ein Zusammenhang zwischen der Intensität der Chlorhexidinanwendung und einer reduzierten Sensitivität von Mikroorganismen in Krankenhäusern nachgewiesen werden.⁸ Die aPDT hat sich in den letzten Jahren zu einer effektiven Maßnahme zur Reduktion der mikrobiellen Belastung entwickelt. Eine Untersuchung zwischen lokaler Antibiotika-Therapie, der physikalisch-chemischen Desinfektion der physikalisch-biologischen Desinfektion mittels aPDT und einer Kontrollgruppe zeigte, dass die höchste Keimreduktion im Verlauf von sechs Monaten bei der physikalisch-biologischen Desinfektion erreicht werden konnte. Dabei zeigte die Applikation von Ozon eine höhere Rebe-

siedlung als die Antibiotika-Therapie, was hier auf die geringere Zugänglichkeit bei der entsprechenden Applikator-Technik zurückzuführen ist. Außerdem ist hierbei die genaue Durchführung einzuhalten, damit keine schädliche Überdosierung des Ozons und somit Gewebeschädigung mit der Gefahr einer Wundheilungsstörung auftreten kann.

Zusammenfassung

Durch retrograde Ultraschallpräparation können bei Wurzelspitzenresektionen bessere Resultate im Vergleich zur klassischen Methode erzielt werden.^{15,16} Die Vorteile des Einsatzes von Vergrößerungshilfen sind ein minimalinvasiver Eingriff, die Identifikation von Nebenanälen und Frakturen, Retropräparation und retrograde Wurzelfüllung unter Sicht, weniger Narbenbildung und weniger Sensibilitätsstörungen, bessere Ästhetik und schnellere postoperative Genesung. Das klassische Vorgehen weist eine Erfolgsquote von 37 bis 91 Prozent auf, bei mikrochirurgischem Vorgehen erhöht sich diese auf über 90 Prozent. Die photodynamische Therapie stellt eine alternative Methode zu den bekannten pharmakologischen und chemischen Dekontaminationsverfahren zur Prophylaxe und Therapie von oral manifestierten Infektionen dar. Zudem sind bei diesem Verfahren bisher keine Resistenzen auf einzelne Bakterienspezies oder systemische Nebenwirkungen bekannt. Die systembedingte Low-Level-Laser-Therapie reduziert das subjektive Schmerzempfinden, sorgt für eine gründliche antibakterielle Desinfektion und unterstützt die Wundheilung. ■

Eine Literaturliste kann in der Redaktion angefordert werden.

■ KONTAKT

Dr. Thea Lingohr, Zahnärztin

Interdisziplinäre Poliklinik für Orale Chirurgie und Implantologie
Klinik und Poliklinik für Mund-, Kiefer- und Plastische Gesichtschirurgie der Uniklinik Köln
Direktor: Univ.-Prof. Dr. Dr. J. E. Zöller
Kerpener Str. 32, 50931 Köln
Tel.: 02 21/4 78 57 71, Fax: 02 21/4 78 67 21
E-Mail: thea.lingohr@uk-koeln.de