Erfolgreiche Dekontamination – auch chronischer oral manifestierter Infektionen mit der antimikrobiellen Photodynamischen Therapie (aPDT) nach dem HELBO-Verfahren

Jörg Neugebauer, Viktor E. Karapetian, Thea Lingohr, J. Mauricio Herrera, Michael Schnickmann, Martin Scheer, Joachim E. Zöller

Schlüsselwörter

Periimplantitis, Orale Infektion, physikochemische Desinfektion, Wundheilungsstörung, Bisphosphonat induzierte Kiefernekrose, alveoläre Ostitis, Low-Level-Laser-Therapie, bakterielle Resistenzen

Zusammenfassung

Oral manifestierte Infektionen zeigen sich dem Zahnarzt am häufigsten im Rahmen von Parodontopathien. Zunehmend häufiger treten auch Periimplantitiden auf, die jedoch nicht auf ein erhöhtes Risiko der Implantate zurückzuführen, sondern eher mit der erhöhten Therapierate in Verbindung zu bringen sind.
Dem chirurgisch tätigen Kollegen zeigt sich die alveoläre Ostitis nach Zahnextraktion als häufigste Wundheilungsstörung, wobei auch weitere Wundheilungsstörungen je nach chirurgischer Technik und patientenspezifischen Risikofaktoren therapiert werden müssen. Dazu zählt auch die Desinfektion der Resektionshöhle bei der Wurzelspitzenresektion oder des Apex bei der konventionellen endodontischen Behandlung. Die antimikrobielle Photodynamische Therapie ermöglicht durch die Anfärbung der Bakterien mit einem Thiazinfarbstoff und die anschließende Aktivierung dieses Photosensitizers durch einen Low-Level-Laser eine lokale Desinfektion dieser oralen Infektionen ohne Nebenwirkungen. Die verschiedenen Behandlungsoptionen werden in diesem Artikel mit den jeweils spezifischen Vorgehensweisen erläutert.

Einleitung

Die Manifestation einer oralen Infektion ist in der Regel auf eine Verschiebung des physiologischen mikrobiologischen Milieus hin zu einem pathogenen Milieu zurückzuführen[1]. Die Bakterien zeigen eine toxische Wirkung auf die Epithelzellen und führen somit zu einer Schädigung der oralen Schleimhaut[2]. Dabei ist zu berücksichtigen, dass die in der Parodontologie bekannten Markerkeime unabhängig von der jeweiligen Testmethode mit jeweils 3, 7 oder 21 Markerkeimen nur ein Teil der oralen Mikroflora ausmachen[3]. Da mehr als 500 Keime in der Mundhöhle in fünf verschiedenen Clustern kongregiert sind, geben die Markerkeime eine gute Auskunft über die Zusammensetzung der oralen Infektion, jedoch zeigen sich gerade bei resistenten Keimen purulente Entwicklungen mit der überschießenden Anhäufung dieser, oftmals auch anaeroben Keime aus einem der Cluster. Durch mikrobiologische Untersuchungen, die

lediglich die Markerkeime berücksichtigen, können Resistenzen nicht diagnostiziert werden, da diese häufig andere Keime als die Markerkeime betreffen. Die antibiotische Therapie führt deshalb oftmals nicht zum Erfolg, da bei einem Entgleisen des Keimspektrums die Therapie nicht zu einer Reduktion der einzelnen Clusterkeime führt und es so zu einer schnellen Rebesiedlung kommen kann[4]. Daher ist bei persistierenden Infektionen die mikrobiologische Analyse des gesamten Keimspektrums notwendig, die in der Regel einen Zeitbedarf von ca. 5–10 Tagen benötigt, um eine aussagekräftige Diagnose treffen zu können.

Als klinisch relevantes Zeichen hat sich daher das aus der Parodontologie bekannte Verfahren der Evaluation des Blutens nach Sondieren etabliert, da dies immer noch den wichtigsten Parameter für die Prognose hinsichtlich des künftigen Attachmentverlustes darstellt[5]. Ebenfalls die klassische Beurteilung eines Vorliegens eines Foetor ex ore gibt einen Hinweis für eine massive bakterielle Infektion. Modernere Verfahren, wie z. B. der Nachweis der MMP8 als Gewebereaktion auf die Entzündung, scheitern heute noch an der Verfügbarkeit der Technik sowie der relativ hohen Spezifität[6].

Die lokale Applikation von Antibiotika wird in der Literatur kontrovers diskutiert, besonders sind hier die systemisch nachgewiesenen Konzentrationen zu würdigen, die in niedrigen Dosen besonders für eine Resistenzbildung, aber auch für das Ausbilden von allergischen Reaktionen verantwortlich gemacht werden.

Die Applikation von desinfizierenden Medien, wie zum Beispiel Chlorhexidin in Form von Depotspeichern, lässt sich oftmals nicht verwirklichen, da aufgrund der im Vergleich zum Parodontalhalteapparat narbig strukturierten Weichgewebe am Implantat die Taschen eine nicht ausreichende Dimension aufweisen. Eine topische Anwendung bei oberflächlichen Wundheilungsstörungen zeigt eine schwierige Applikationstechnik oder kann bei Applikation mit Medikamententrägern zu einer Überdosierung führen, da in Zellkulturuntersuchungen eine zelltoxische Reaktion[7] nachgewiesen werden konnte, was auch eine eingeschränkte Regeneration von oralen Destruktionen erklären könnte.

Eine neue und einfache Methode der Prävention als auch eine Therapie bei bereits bestehenden oralen Infektionen stellt die antimikrobielle Photodynamische Therapie (aPDT) dar[8,9]. Hierbei handelt es sich um ein physiko-chemo-biologisches Verfahren bei dem durch einen photochemischen Prozess eine Keimreduktion im infizierten Areal herbeigeführt wird.

Photodynamische Therapie

Bei der antimikrobiellen photodynamischen Therapie wird eine lichtaktive Farbstofflösung als Photosensibilisator (HELBO®Blue, Helbo, Walldorf) in das zu behandelnde Areal lokal eingebracht. Nach einer Inkubationszeit von mindestens 60 Sekunden, in denen sich der Photosensibilisator an die Bakterienmembran anlagert, erfolgt die Aktivierung des Photosensibilisators mit nicht thermischem Licht einer dem Absorptionsspektrum des Photosensibilisators entsprechenden Wellenlänge (ca. 100 mW/cm^2, HELBO®TheraLite-Laser mit Lichtleitansatz, Helbo, Walldorf). Hierdurch wird ein photochemischer Prozess ausgelöst, bei dem durch Elektronentransfer die Lichtenergie auf Sauerstoffmoleküle übertragen wird, wodurch lokal Singulettsauerstoff entsteht. Dieser Singulettsauerstoff ist ein starkes Oxidationsmittel, welcher vorzugsweise über Lipidoxidation sofort zu einer irreversiblen, letalen Schädigung der Bakterienmembran führt[10–13]. Hierdurch wird eine photochemische Dekontamination des kontaminierten Areals erreicht. Auf Grund der substanzspezifischen Eigenschaften des Photosensibilisators wird dieser vorwiegend an den Bakterienmembranen angelagert, was zu einer weitgehenden Protektion des umliegenden Gewebes führt[14–16].

Periimplantitis-Therapie

Bei der Periimplantitis liegt in der Regel eine chronische Infektion vor, die Initial lediglich im Weichgewebe manifestiert ist, jedoch auch im weiteren Verlauf das periimplantäre Knochenlager erreicht. Im Gegensatz zum erkrankten Zahnhalteapparat bei der Parodontopathie liegt hier eine Infektion an einem willentlich unter chirurgischem Aufwand eingebrachten Fremdkörper vor. Dadurch ist die Infektionsabwehr bei dem vorliegenden periimplantären Narbengewebe deutlich reduziert und es erfordert einen hohen therapeutischen Aufwand, um den Erhalt des prothetischen Verankerungselementes sicherstellen zu können.

Die Ursachen der Periimplantitis werden sowohl auf chirurgische, prothetische oder materialtechnische Parameter zurückgeführt. Dabei kann das Knochenlager bereits bei der Implantatinsertion durch ein thermisches oder mechanisches Trauma geschädigt werden. Ebenfalls zeigt sich eine erhöhte Tendenz zur Periimplantitis bei einer unzureichend erbrachten Augmentation mittels xenogenen Knochenersatzmaterialien. Chronische Reize durch hohe Kaukräfte, die in Mikrobewegungen der Suprakonstruktion bis hin zur Schraubenlockerung münden, werden ebenfalls als

Ursachen für periimplantäre Entzündungen gesehen sowie eine nicht regelmäßig erbrachte Mundhygiene, die entweder auf die mangelnde Compliance der Patienten oder auf die Konstruktion des Zahnersatzes zurückzuführen ist. Die materialtechnischen Risikofaktoren wurden heute durch verschiedene Designverbesserungen optimiert, jedoch zeigen einige Materialeigenschaften ihre Risiken zum Ausbilden einer Periimplantitis oft erst 5 oder 10 Jahre nach Markteinführung, was bei der Dynamik der Entwicklung der heute vorgestellten Implantatsysteme durchaus zu großen Patientenkollektiven führen kann. Einige Patienten zeigen auch eine genetische Disposition für einen erhöhten periimplantären Knochenabbau durch einen Interleukin 1 Polymorphismus, der besonders bei Rauchern als Risikofaktor bei einem frühen Zahnverlust diagnostisch abgeklärt werden sollte[17,18].

Unabhängig von der Ätiologie zeigt sich bei der periimplantären Erkrankung eine pathologische, mikrobiologische Belastung, die in Abhängigkeit des parodontalen Status der verbleibenden Zähne zu sehen ist und ähnlich denen der Parodontopathien zugeordnet werden kann[19]. Die klassische Periimplantitis-Therapie sah bisher, außer den normalen routinemäßig angewendeten Mundhygienemaßnahmen, keine Therapie der Initialerkrankung vor. Besonders die raue Oberfläche bei z. B. Titanplasmabeschichteten Implantaten stellte ein schwer zu therapierendes Patientengut dar. Neben dem Vorliegen eines Fremdkörpers im infizierten Areal ist besonders die Narbenstruktur am Implantatlager als Risikofaktor für die Periimplantitis zu sehen.

Der Ablauf der Periimplantitis zeigt sich zunächst in einer oberflächlichen Entzündung des Weichgewebes, die dann zu einer Ausbildung von tiefen periimplantären Taschen bis hin zum gesamten Verlust des perimentären Knochenlagers führt. Bei der Periimplantitistherapie ist das Ausmaß der Erkrankung relevant für den weiteren Verlauf und das therapeutische Vorgehen. Sofern sich die Erkrankung lediglich auf das periimplantäre Weichgewebe beschränkt, empfiehlt sich das geschlossene Vorgehen, da bereits durch eine Keimreduktion ein Ausheilen der Infektion erreicht werden kann. Voraussetzung für eine erfolgreiche geschlossene Therapie ist die Möglichkeit der vollständige Plaque- oder Konkremententfernung ohne Anzeichen einer knöchernen Destruktion. Bei Vorliegen eines Knochendefizites sollte dieses lediglich in horizontaler Dimension ausgeprägt sein, damit eine Indikation zur Augmentation einer periimplantären Tasche nicht gegeben ist. Für die geschlossene Therapie erfolgt nach abgeschlossener Reinigung im Sinne einer professionellen Zahnreinigung die lokale Applikation des Photosensitizers in die periimplantäre Weichgewebstasche. Nach einer Einwirkzeit von mindestens 60 Sekunden, die auf bis zu drei Minuten ausgedehnt werden kann, wird der im Sulcus verbliebene überschüssige Photosensitizer durch Spülen mit einer feinen, stumpfen Kanüle entfernt, um die Schichtdicke vor der Laseraktivierung zu reduzieren. Anschließend erfolgt die Aktivierung des Photosensitizers, damit die photodynamische Reaktion ausgelöst werden kann. Diese benötigt eine ausreichende Energiemenge, sodass jeder Zahn oder jedes Implantat für 60 Sekunden zirkulär bestrahlt wird. Dies kann auch erweitert werden, sofern die Taschentiefe mehr als 6 mm beträgt. In der Regel erfolgt die photodynamische Therapie ohne Applikation eines Lokalanästhetikums, da diese selbst durch den LLL-Effekt analgetisch wirkt[20]. Beim Einführen der Sonde in den Sulcus bei der geschlossenen Therapie ist darauf zu achten, dass ähnlich wie bei der Bestimmung der Taschentiefen keine zu hohen Druckkräfte aufgebracht werden, die zu einer weiteren Schädigung des periimplantären Gewebes führen können. Bei einer starken Hyperplasie mit einer massiven Blutung nach Sondierung sollte die Therapie am Folgetag wiederholt werden, da durch die Blutung nicht ausgeschlossen werden kann, dass der Photosensitizer nicht ausreichend in der Tasche appliziert werden konnte und vorzeitig durch die Blutung ausgespült wurde[21].

Das Recall sollte mit dem Patienten individuell definiert werden, da bei einer Periimplantitis verschiedene Faktoren ein Rezidiv bedingen können. Als wichtigster Faktor ist dabei das Auftreten einer Blutung nach Sondierung zu werten, die auch leicht vom Patienten bei der häuslichen Mundhygiene diagnostiziert werden kann.

Sollte sich neben der Sondierung auf Bluten eine deutliche Pus-Sekretion zeigen und die Exzision von Granulationsgewebe oder die vertikale Defektaugmentation notwendig sein, empfiehlt sich die offene Kürretage. Dazu erfolgt nach den klassischen parodontischen Regeln die Präparation eines Mukoperiostlappens, der über die Grenzen des Defektes hinaus angelegt sein sollte, um den gesamten periimplantären Defekt übersichtlich darzustellen. Bei der Exzision des Granulationsgewebes ist sicherzustellen, dass auch die Anteile des nekrotischen Knochens, der sich am Fundus der Tasche befindet, exkaviert wird, da dieser Knochen als Reservoir für eine Reinfektion durch die zum Beispiel drusenbildenden Anaerobier dient. Nach erfolgter mechanischer Reinigung wird der Photosensitizer eingebracht, der bei Vorliegen einer operativ bedingten Blutung mit einem Gazestreifen im Operationsgebiet gehalten wird. Nach der üblichen Einwirkdauer und Spülung erfolgt die Applikation des Photosensitizers je nach Defektkonfiguration mit einer dreidimensional und/oder flächig abstrahlenden Sonde. Zur Reduktion der Taschentiefe auf ein Niveau von kleiner als 4 mm ist es dann notwendig, die vertikalen Defekte zu augmentieren. Dabei eignen sich

nach unserer Erfahrung am besten autologe Knochenspäne[22,23], die mittels Piezochirurgie gewonnen werden[24]. Sollte gerade bei geriatrischen Patienten ein zusätzlicher Operationssitus nicht möglich sein oder abgelehnt werden, erfolgt die Defektaugmentation mit einem resorbierbaren Knochenersatzmaterial auf Basis von TCP (Cerasorb, Curasan, Kleinostheim), das peri-operativ vor der Applikaktion mit venösen Eigenblut angeteigt wurde[25,26]. Sofern eine Augmentation auf Grund der Defektkonfiguration nicht möglich ist, dies trifft meistens bei einen breiten horizontalen Knochenabbau zu, muss die Weichgewebsdicke im Sinne einer Reduktionsplastik entfernt werden. Idealerweise heilen die Implantate nach einer Defektaugmentation drei Monate subgingival ein. Da bei einem horizontalen Knochendefekt auf Grund des Dehiszenzrisikos nicht bis zur Implantatoberkante augmentiert werden kann, ist eine transgingivale Einheilung notwendig. Hier schützt die Applikation von Parodontalverbandsmaterial die intiale Wundheilung. Am Tag der Abnahme sollte das Areal dann oberflächlich erneut photodynamisch therapiert werden, damit die Wundfläche keine Sekundärinfektion erfährt.

Prävention & Therapie des Dolor Post

Bei der konventionellen Zahnextraktion treten auch bei standardisiertem operativen Vorgehen im klinischen Alltag wiederholt, selbst bei vorsichtiger Vorgehensweise, Wundheilungsstörungen im Bereich der Extraktionsalveole mit einer Inzidenz von 6–25 % auf.[27–31] Im Wesentlichen zeigt sich hier eine Kombination aus Neuritis und Ostitis mit einer starken Beeinträchtigung des subjektiven Wohlbefindens des Patienten[32]. Klinisch zeigt sich in der Regel freiliegender nicht epithelbedeckter Knochen im Gebiet der Extraktionsalveole. Als wichtigste Ursache wird eine mangelhafte Durchblutung des alveolären Knochens angenommen, die durch eine traumatische Schädigung des Knochen im Rahmen der Zahnextraktion bedingt sein kann[28].

In einer prospektiven Split-Mouth angelegten Studie an 100 Patienten konnte gezeigt werden, dass bei der konventionellen Zahnextraktion von gleichen Zahngruppen eine signifikante Reduktion des Dolor Post durch die antimikrobiologische Therapie der Extraktionsalveole erreicht werden konnte[33].

Für die aPDT der Extraktionsalveole erfolgte unmittelbar im Anschluss an die Extraktion und Excholeation des Granulationsgewebes die Applikation eines mit dem Photosensibilisator getränkten Gazestreifens in die Wunde (Abb. 1). Dieser wird für 60 Sekunden in situ belassen. Anschließend erfolgte die Spülung der Alveole mit 0,9 % Kochsalzlösung, um überschüssigen Photosensibilisator zu entfernen. Im Anschluss wurde die Extraktionsalveole für 60 Sekunden mittels der dem System angehörenden 3D-Sonde belichtet. Während der Belichtung erfolgte eine homogene, dreidimensionale Illumination der gesamten Extraktionsalveole, wodurch der photochemische Prozess initiiert wird. Am ersten postoperativen Tag kann bei der Nachkontrolle eine erneute Illumination der Extraktionsalveole erfolgen, wobei das Koagel der Extraktionswunde nicht mechanisch gereizt werden sollte.

Bei Vorliegen eines Dolor Post wird die Wunde zunächst gespült, um verbliebene Konkremente zu entfernen. Lediglich bei massiv freiliegenden Knochen erfolgt eine Lokalanästhesie, damit eine Anfrischung und Entfernung des devitalen Knochenmaterials erfolgen kann. Im Anschluss wird die photodynamische Therapie in der gleichen Vorgehensweise wie bei der Zahnextraktion durchgeführt. Durch die Dekontamination und den analgetischen LLL-Effekt stellt sich bereits direkt nach der Behandlung eine Linderung der Symptomatik dar[34,35]. Bei einer massiven Ostitis empfiehlt sich die Einlage eines mit einem Lokalanästhetikum oder Analgetikum dotierten Jodoformstreifens.

Wundmanagement

Neben dem Auftreten des Dolor Post treten bei oralchirurgischen Eingriffen eine Reihe von Wundheilungsstörungen oder infizierte Areale auf, die auf eine Schädigung des Weichgewebes während des operativen Eingriffs oder eine putride Infektion zurückzuführen sind. Neben der starken mechanischen Beanspruchung, zum Beispiel bei Kieferkammaugmentationen, ist die Art der Schnittführung und Präparation des Weichgewebes verantwortlich für eine Minderperfusion, die letztendlich zu einer vollständigen oder teilweisen Nekrose des Weichgewebes führt. Für die Minderperfusion können aber auch systemischen Faktoren, wie allgemeine Durchblutungsstörungen im Rahmen der Arteriosklerose, Diabetes Mellitus, verschiedene Medikamente[28,36] oder zum Beispiel eine Mikroangiopathie verantwortlich sein. Eine Sonderform stellt die Minderperfusion des Kieferknochens nach erfolgter Strahlentherapie dar. Bei der Therapie von putriden Infektionen, zum Beispiel der Eröffnung einer Pyocele bei der Sinusbodenelevation, kann nach Ausspülen der Abszesshöhle die aPDT zur lokalen Desinfektion angewendet werden.

Damit bei Wundheilungsstörungen eine sekundäre Granulation schnellstmöglich erreicht werden kann, ist es notwendig die mit der Nekrose einhergehende pathogene Keimbesiedelung zu reduzieren und die Wundheilung zu

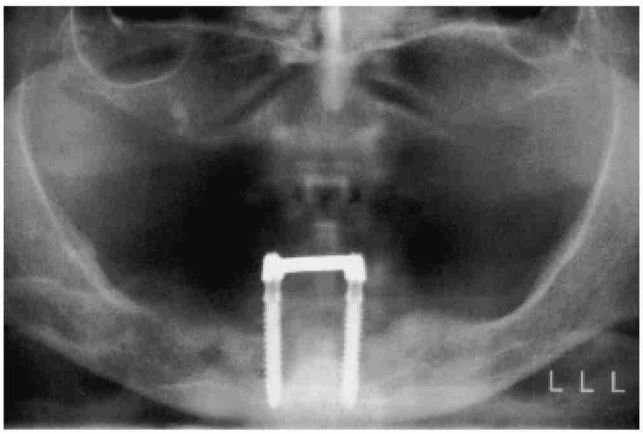

Abb. 1 *Stegprothetische Versorgung im Unterkiefer mit horizontalem Knochenabbau und vertikalen periimplantären Knochendefekten.*

Abb. 2 *Hyperplasie des Weichgewebes mit Pusaustritt.*

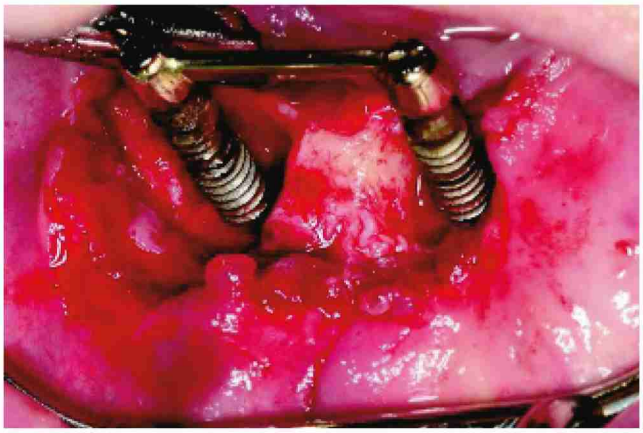

Abb. 3 *Entfernung des periimplantären Granulationsgewebes und Reinigung der Implantatoberfläche.*

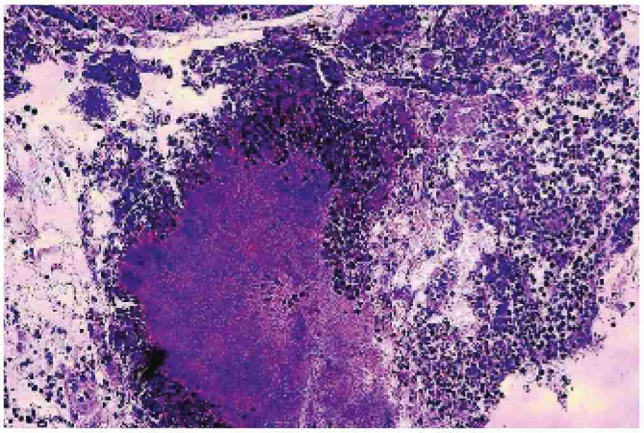

Abb. 4 *Pathohistologische Aufarbeitung des Granulationsgewebes mit Darstellung einer Actinomycetendruse (HE-Färbung 200-fache Vergrößerung).*

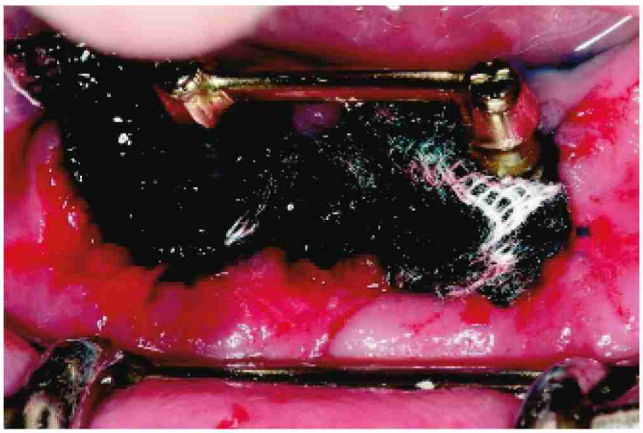

Abb. 5 *Applikation des Photosensibilisators mit Gazestreifen.*

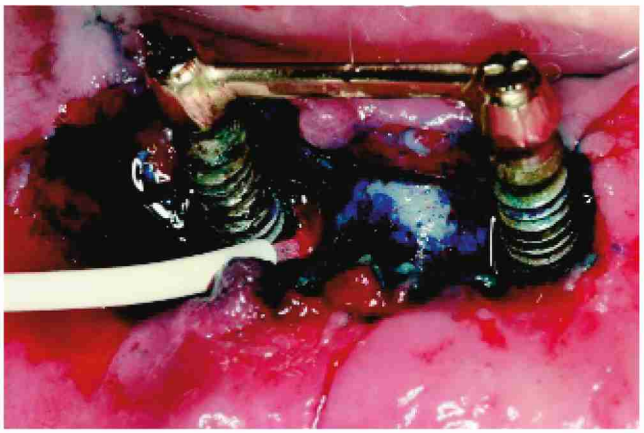

Abb. 6 *Aktivierung des Photosensitizers durch 3D-Sonde in der periimplantären Tasche.*

unterstützen[34,37,38]. Nach der vorsichtigen Reinigung der Wunde mit zum Beispiel der Entfernung der nicht mehr fixierenden Nähte, erfolgt das Auftragen des Photosensitizers und die flächige Applikation des Laserlichtes nach dem typischen Protokoll. Neben dem analgetischen Effekt dient die Aktivierung der ATPase durch die LLL-Therapie der Unterstützung der Wundheilung[39].

Bisphosphonat induzierte Nekrosen

Durch die Steigerung der Effizienz der Bisphosphonatmedikation, vor allem bei der intravenösen Applikation zur Reduktion des Auftretens von Metastasen bei Vorliegen eines Mamma- oder Prostata-Karzinoms, sowie bei der Therapie des multiplen Myeloms bzw. Plasmozytoms steigt die Zahl der Patienten mit Wundheilungsstörungen im Mund-, Kieferbereich an[40–42]. Durch die Langzeitapplikation der oralen Medikation zur Frakturprophylaxe bei an Osteoporose erkrankten Patienten steigt auch hier das Risiko einer Bisphosphonat induzierten Kieferknochennekrose[43]. Durch die Reduktion der Osteoklastenaktivität und die Sklerosierung des Kieferknochens mit der verminderten Vaskularisierung ist die physiologische Wundheilung in der Mundhöhle eingeschränkt. Es kommt bei einer Verletzung der Mukosa zu einer Infektion des Kieferknochens, die durch die physiologische Wundheilungskaskade nicht kompensiert werden kann. Dadurch breitet sich die Infektion im Knochen weiter aus, da die natürliche Infektionsabwehr durch die verminderte Vaskularisierung nicht gegeben ist. In der Abfolge kommt es zu einer Einlagerung von anaeroben Keimen, die mit der Bildung eines polypösen Granulationsgewebes einhergeht. Die pathohistologische Aufarbeitung zeigt oftmals eine massive Durchsetzung mit sogenannten Actinomycetendrusen. Lokale Maßnahmen zur Keimreduktion sind durch die kombinierte knöcherne und weichgewebsbedingte Infektion nur wenig erfolgreich. Eine systemische Antibiotikatherapie zeigt eine geringe Wirkung, da durch die geringe Vaskularisierung keine relevanten Wirkspiegel erreicht werden können[43].

Um eine weitere Schädigung des Weichgewebes und eine Ausbreitung der Infektion zu erreichen, empfiehlt sich die antimikrobielle Photodynamische Therapie, da bei der Anfärbung des infizierten Areals eine Diffusion des Photosensitizers durch den Biofilm erreicht werden kann. Da gerade bei länger zurückliegenden Infektionen die Perforationsstellen zur Mundhöhle im Vergleich zur Ausdehnung der Knochennekrose klein sind, sollte die PDT zunächst vorbereitend zur Abheilung der Weichgewebssituation angewendet werden. Nach einer Reduktion der typischen Entzündungsparameter, Blutung nach Sondieren, kann bei größeren Nekrosen eine Resektion des infizierten Knochens und eine plastische Deckung angegangen werden. Bei der chirurgischen Darstellung des Defektes ist eine dreidimensionale Bildgebung hilfreich, damit die Inzision des Weichgewebes so erfolgt, dass die Ränder des Mukoperiostlappens auf nicht infizierten Knochen abgestützt sind. Somit ist eine plastische Deckung nach der Resektion und lokalen Desinfektion meistens erreichbar. Kleinere Defekte, besonders wenn eine plastische Deckung zum Beispiel auf Grund des Fehlens von Gewebe nicht möglich ist, können auch mittels der Piezochirurgie, oberflächlich auch ohne Gabe eines Lokalanästhetikums, abgetragen werden. Bei Vorliegen einer Mund-Antrum-Verbindung kann die aPDT auch im Bereich der Kieferhöhle durch den oralen Zugang angewendet werden, um eine Desinfektion der Kieferhöhle vor einer erneuten plastischen Deckung zu erreichen.

Je nach Defektkonfiguration wird die aPDT ein- bis zweimal wöchentlich durchgeführt, bis eine sekundäre Granulation der Wunde erreicht ist. Bei umfangreichen Defekten sollte eine erneute chirurgische Revision frühestens nach 6 Wochen erfolgen, damit das Weichgewebe eine ausreichende Regenerationsphase für eine erneute plastische Deckung erfährt.

Endodontische Indikation

Bei der apikalen Parodontitis liegt eine Infektion am Übergang von Wurzelspitze zum Knochen vor. Durch moderne endodontische Aufbereitungstechniken lassen sich auch bereits abgefüllte Wurzelkanäle revidieren. Das größte Problem einer erfolgreichen Therapie stellt dabei die Desinfektion der Ramifikationen der Wurzelkanäle da, die sich nicht nur im apikalen Delta darstellen und somit zu den bekannten Paro-Endo-Läsionen führen können. Für die orthograde Endodontische Therapie werden für die Anwendung der photodynamischen Therapie spezielle Applikatorsysteme benötigt, damit bei dem geringen Zugangslumen sowohl Photosensitizer als auch Laserlicht im infizierten Areal appliziert werden können. Obwohl für die Desinfektion des Wurzelkanals nur ein relativ kleines infiziertes Areal vorliegt, sollte auf Grund der geringen Gewebestoffwechsel die Einwirkzeiten von 60 Sekunden beibehalten werden, damit die Anfärbung des Biofilms durch Diffusion erreicht werden kann. Da für die Anfärbung der Bakterien eine hohe Konzentration des Thiazinfarbstoffs notwendig ist, sollte das Kronendentin vor der Applikation durch einen Sealer abgedichtet und nach der Therapie überschüssige Farbe ablativ entfernt werden,

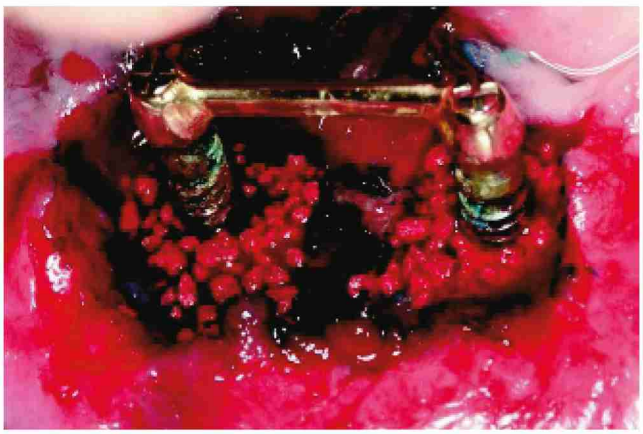

Abb. 7 *Augmentation der Implantatdefekte mittels mit venösem Eigenblut versetzten Knochenersatzmaterials*

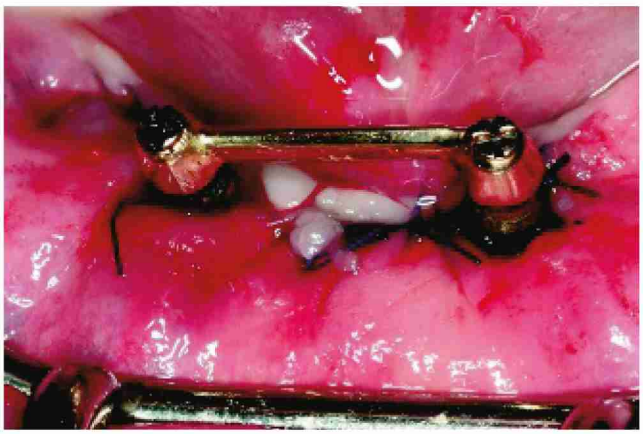

Abb. 8 *Speicheldichter Wundverschluss nach Augmentation der periimplantären Defekte auf vertikalem Knochenniveau.*

Abb. 9 *Einsetzen des Zahnersatzes mit Parodontalverband direkt nach der Wundversorgung.*

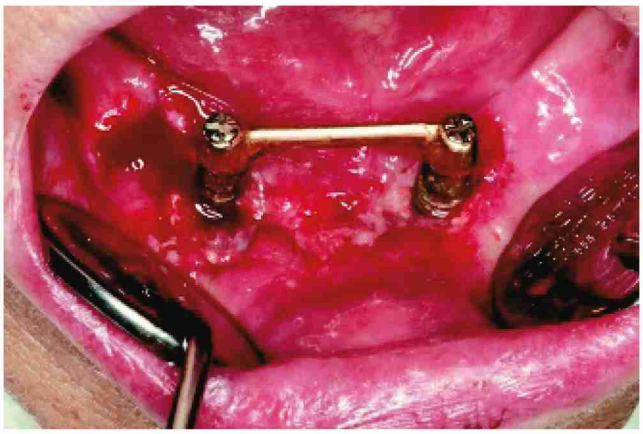

Abb. 10 *Situation zum Zeitpunkt der Entfernung des Parodontalverbandes.*

Abb. 11 *Reizlose Abheilung der Wunde und infektionsfreie periimplantäre Verhältnisse 2 Monate nach aPDT.*

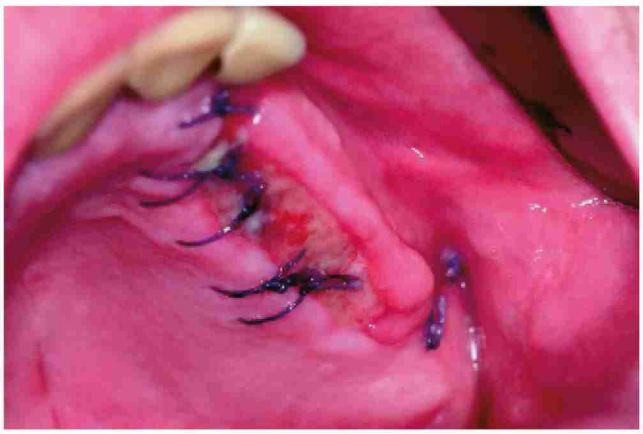

Abb. 12 *Wundheilungsstörung nach Sinusbodenelevation bei palatinal versetzter Schnittführung.*

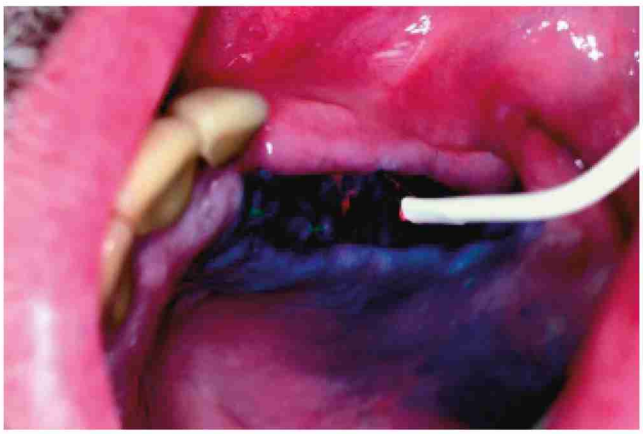

Abb. 13 *Oberflächige Bestrahlung mit 2D-Sonde nach Nahtentfernung und Reduktion des Photosensitizers durch Spülen.*

Abb. 14 *Reizlose Abheilung mit deutlicher Reduktion der Schmerzsymptomatik nach einmaliger Anwendung.*

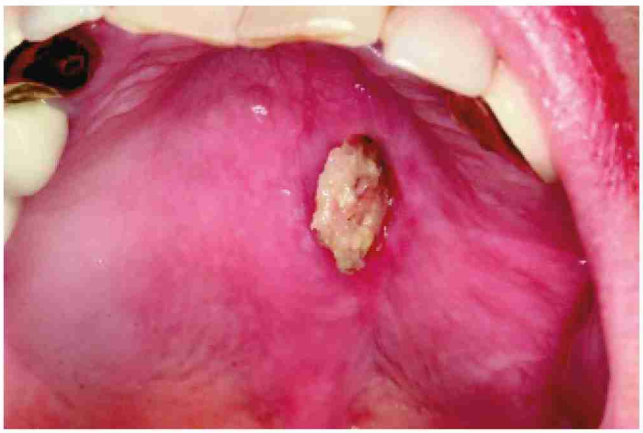

Abb. 15 *Wiederholte Sequesterbildung bei bereits erfolgter plastischer Deckung nach Bisphosphonat induzierter Nekrose nach Extraktion 26.*

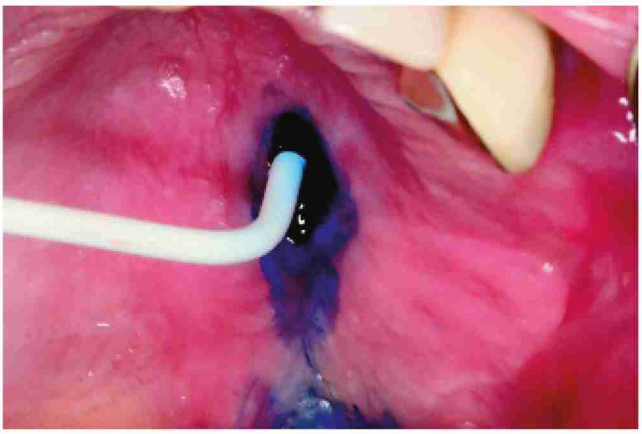

Abb. 16 *Anwendung der aPDT zur Dekontamination der Weichgewebsperforation nach Entfernung Sequester.*

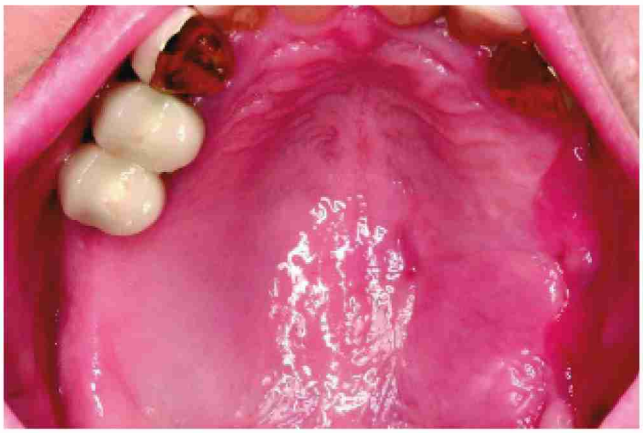

Abb. 17 *Reizlose Abheilung mit sekundärer Granulation der Weichgewebsdefektes im Oberkiefer.*

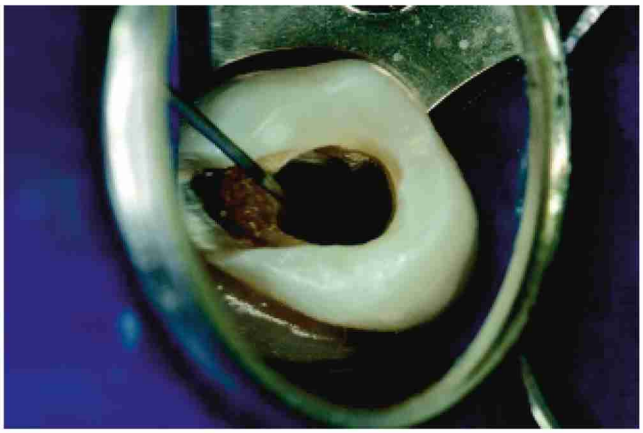

Abb. 18 *Applikation des Photosensitizers nach erfolgter Wurzelkanalaufbereitung bis ISO 45.*

damit es zu keiner Diffusion des Farbstoffes durch die Dentinkanälchen zum Schmelz mit einer farblichen Beeinträchtigung der Krone kommt. Die verbliebene Farbe im Wurzellumen zeigt keine Wechselwirkung mit den bekannten Wurzelfüllmaterialien, sodass eine praxisübliche Wurzelfüllung zur vollständigen Obturation des Lumens erreicht werden kann. Überschüssig eingebrachter Photosensibilisator im periapikalen Knochengewebe wird durch Makrophagen komplikationslos resorbiert.

Chirurgische Endodontie

Bei der chirurgischen Endodontie erfolgt durch die Entfernung des apikalen Granulationsgewebes und der Wurzelspitze bereits die relevante Keimreduktion. Routinemäßig wird die Anfärbung der resizierten Wurzelspitze mit einer Thiazinfarbstofflösung empfohlen, um eine Längsfraktur der Wurzel als Ursache der Entzündung auszuschließen. Dies kann mit der Applikation des Photosensitizers nach Abschluss der retrograden Aufbereitung verbunden werden. Dazu wird der Photosensitizer in das aufbereitete Lumen appliziert, damit sowohl der infizierte Wurzelkanal als auch die gesamte Resektionshöhle angefärbt wird. Da für die lokale Blutstillung häufig Eisenchlorid verwendet wird, sollte die Resektionshöhle vor der Applikaktion des Photosensitizers ausgiebig gespült werden. Bei Auftreten einer starken Blutung ist der Photosensitizer in der Resektionshöhle durch einen Gazestreifen zu tamponieren. Nach erfolgter Bestrahlung wird die Wurzelspitzenresektion nach dem üblichen Vorgehen mit einer retrograden Füllung abgeschlossen.

Diskussion

Die pathologische Entgleisung des mikrobiologischen Gleichgewichts wird auch in der Mundhöhle dem Quorum Sensing zugeschrieben, bei dem die pathogenen Keime innerhalb des Biofilms ab einer bestimmten Quantität miteinander kommunizieren und bei entsprechender lokalen Schwächung der Abwehrlage zu einer akuten Entzündung führen[44]. Bei einer antimikrobiellen Therapie ist es notwendig, dass die bakterielle pathologische Besiedlung so reduziert wird, dass sich wieder ein physiologisches Mundmilieu ausbilden kann. Dazu ist es notwendig, dass die besonders pathogenen Keime in ihrem jeweiligen Cluster erreicht werden und nicht durch die unspezifische Wirksamkeit des angewendeten Präparats einzelne pathogene Keime, die für Entwicklung einer pathologischen Mundflora verantwortlich sind, nicht erreicht werden.

Die pharmakologische Wirksamkeit von Chlorhexidin als Biozid hängt ebenfalls von der Expositionszeit und applizierten Konzentration ab. Bis jetzt gilt es als akzeptierte Tatsache, dass die hohe antimikrobielle Aktivität von Bioziden auch mit hoher Toxizität verknüpft ist. Die zunehmende Verwendung dieser Biozide führt auch zu steigenden Bedenken hinsichtlich daraus resultierender Resistenzbildungen. Studien zeigen bereits eine Verbindung zwischen Biozidanwendung und antibiotischer Resistenz von Keimen. Block et al. konnten einen Zusammenhang nachweisen zwischen der Intensität der Clorhexidinanwendung und einer reduzierten Sensitivität von Mikroorganismen in Krankenhäusern[4]. Auch Lambert et al. haben eine Korrelation zwischen der Widerstandsfähigkeit gegen Antibiotika und gegen Biozide in Stämmen von *P. aeruginosa* gefunden[45]. Die lokale Applikation in Form von Depotspeichern lässt sich oftmals bei der Periimplantitistherapie nicht verwirklichen, da aufgrund der im Vergleich zum Parodontal-Halteapparat narbig strukturierten Weichgewebe am Implantat die Taschen eine nicht ausreichende Dimension aufweisen.

Die aPDT hat sich in den letzten Jahren zu einer effektiven Maßnahme zur Reduktion der mikrobiellen Belastung entwickelt, was von verschiedenen Autorengruppen besonders für die schwierig zu therapierende periimplantäre Infektion bestätigt wird[9,10,46–48]. In einer In-vitro-Studie konnte gezeigt werden, dass die aPDT eine bakteriozide Wirkung der drei relevanten parodontalen Markerkeime auf unterschiedlich strukturierten Implantatoberflächen zeigt. Die Anwendung zeigt jedoch nur bei der Kombination aus Applikation eines Thiazin-Farbstoffes und der Low-Level-Laser-Aktivierung, aber nicht bei der isolierten Anwendung eine bakteriozide Wirkung. Eine erste klinische Dokumentation über 24 Implantate bei 15 Patienten mit periimplantären Erkrankungen bei TPS-beschichteten Implantaten zeigte einen mittleren Knochengewinn von 2 mm ± 1,9 mm nach 9,5 Monaten[49]. Dies zeigt, dass die pathogenen Taschen mit einer Sondierungstiefe von über 4 mm in Taschen und Knochendefekte mit einer geringeren Sondierungstiefe überführt werden konnten, so dass eine Progression der Erkrankung durch die eingeleitete Behandlung bei 22 von 24 Implantaten erreicht werden konnte. Lediglich 2 Implantate mussten im Beobachtungszeitraum entfernt werden. Die mikrobiologische Untersuchung dieses Patientenguts zeigte eine signifikante Reduktion der Markerkeime jedoch erst nach Aktivierung des eingebrachten Thiazin-Farbstoffes durch die Laserapplikation. Eine vergleichende Untersuchung zwischen der lokalen Antibiotika-Therapie, der physikalisch-chemischen Desinfektion der physikalisch-biologischen Desinfektion mittels aPDT und einer Kontrollgruppe zeigte, dass

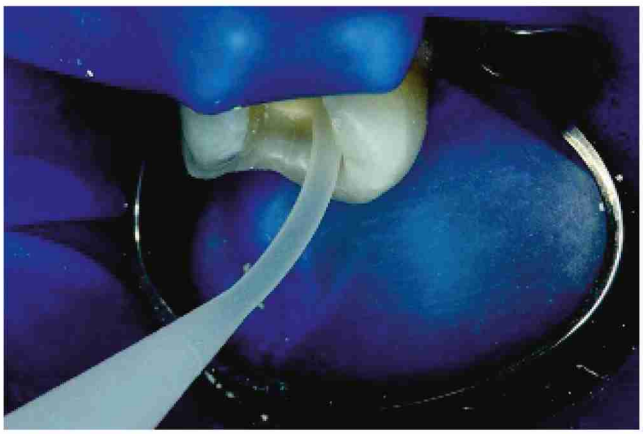

Abb. 19 *Spülung der Wurzelkanäle mit Kochsalzlösung.*

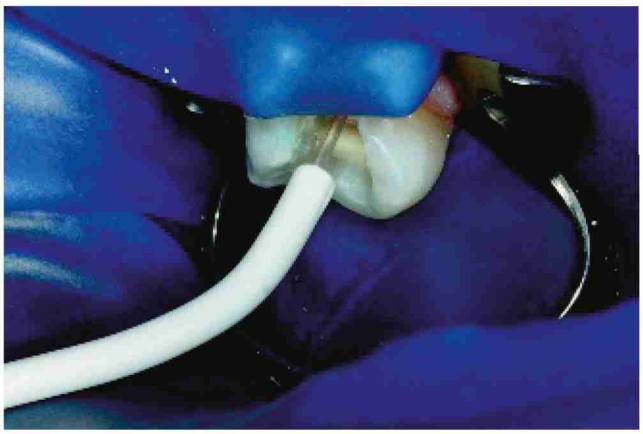

Abb. 20 *Einführen des speziellen Endodontie Lichtleiters bis zum Apex.*

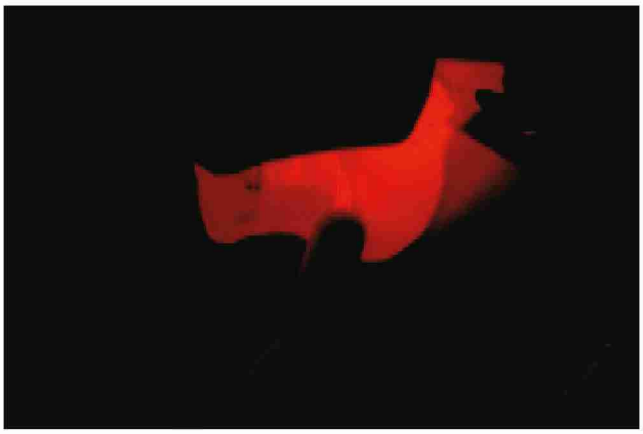

Abb. 21 *Illumination der Wurzelkanäle zur Aktivierung der photochemischen Reaktion.*

Abb. 22 *Kontrolle der Wurzelkanalfüllung nach erfolgter aPDT.*

Abb. 23 *Wurzelspitzenresektion an 46, 47 mit Vorbereitung der retrograden Füllung – Blutstillung mittels Eisen-III-Chlorid-Lösung.*

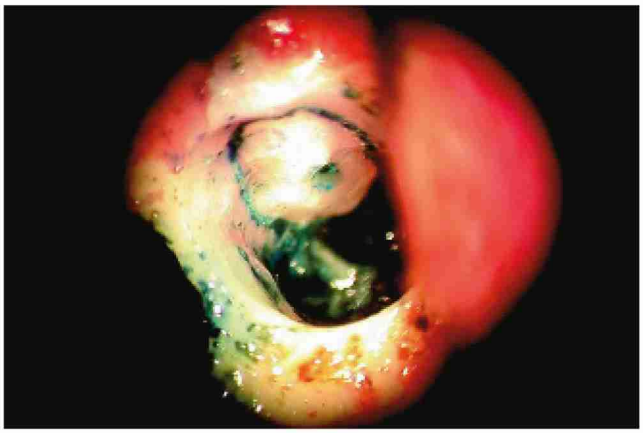

Abb. 24 *Mikroskopische Kontrolle der Wurzelspitze mesial 46 nach Entfernung der Fe-III-Cl-Reste und Applikation Thiazin-Farbstoffes.*

die höchste Keimreduktion im Verlauf von 6 Monaten bei der physikalisch-biologischen Desinfektion erreicht werden konnte[50]. Die Applikation von Ozon zeigte eine höhere Rebesiedlung als die Antibiotika-Therapie, was hier auf die geringere Zugänglichkeit bei der entsprechenden Applikator-Technik zurückzuführen ist. Ferner sind bei der Ozontherapie die Geräteparameter genau einzuhalten, damit keine schädliche Überdosierung des Ozons erfolgt, was zu einer Gewebeschädigung mit der Gefahr einer Wundheilungsstörung führen kann. Aufgrund der rauen Implantatoberfläche kann bei der rein mechanischen Keimreduktion mittels der aus der Parodontologie übertragenen Technik des Scaling und Root-Planing nach 6 Monaten keine suffiziente Keimreduktion erreicht werden, da hier die Dekontamination der mikrostrukturierten Implantatoberfläche nicht erreicht werden kann.

Fazit für die Praxis

Die photodynamische Therapie stellt eine alternative Methode zu den bekannten pharmakologischen und chemischen Dekontaminationsverfahren zur Prophylaxe und Therapie von oral manifestierten Infektionen dar. Da bei diesem Verfahren bisher keine Resistenzen auf einzelne Bakterienspezies bekannt sind, kann eine einfache Dekontamination zur Ausbildung einer physiologischen Mundflora erreicht werden. Durch die rein lokale Applikation treten keine systemischen Nebenwirkungen auf und Allergien bei diesem Verfahren sind nicht bekannt. Die systembedingte Low-Level-Laser-Therapie reduziert das subjektive Schmerzempfinden und unterstützt die Wundheilung.

Literatur

1. Sbordone L, Bortolaia C. Oral microbial biofilms and plaque-related diseases: microbial communities and their role in the shift from oral health to disease. Clin Oral Investig 2003;7:181–188.
2. Sbordone L, Barone A, Ramaglia L, Ciaglia RN, Iacono VJ. Antimicrobial susceptibility of periodontopathic bacteria associated with failing implants. J Periodontol 1995;66:69–74.
3. Socransky SS, Haffajee AD, Cugini MA, Smith C, Kent RL, Jr. Microbial complexes in subgingival plaque. J Clin Periodontol 1998;25:134–144.
4. Block C, Furman M. Association between intensity of chlorhexidine use and micro-organisms of reduced susceptibility in a hospital environment. J Hosp Infect 2002;51:201–206.
5. Lang NP, Wilson TG, Corbet EF. Biological complications with dental implants: their prevention, diagnosis and treatment. Clin Oral Implants Res 2000;11 Suppl 1:146–155.
6. Sorsa T, Tjaderhane L, Konttinen YT, Lauhio A, Salo T, Lee HM, Golub LM, Brown DL, Mantyla P. Matrix metalloproteinases: contribution to pathogenesis, diagnosis and treatment of periodontal inflammation. Ann Med 2006;38:306–321.
7. Alleyn CD, O'Neal RB, Strong SL, Scheidt MJ, Van Dyke TE, McPherson JC. The effect of chlorhexidine treatment of root surfaces on the attachment of human gingival fibroblasts in vitro. J Periodontol 1991;62:434–438.
8. Dortbudak O, Haas R, Mallath-Pokorny G. Biostimulation of bone marrow cells with a diode soft laser. Clin Oral Implants Res 2000; 11:540–545.
9. Dortbudak O, Haas R, Bernhart T, Mailath-Pokorny G. Lethal photosensitization for decontamination of implant surfaces in the treatment of peri-implantitis. Clin Oral Implants Res 2001;12:104–108.
10. Wainwright M, Phoenix DA, Marland J, Wareing DR, Bolton FJ. A study of photobactericidal activity in the phenothiazinium series. FEMS Immunol Med Microbiol 1997;19:75–80.
11. Usacheva MN, Teichert MC, Biel MA. Comparison of the methylene blue and toluidine blue photobactericidal efficacy against gram-positive and gram-negative microorganisms. Lasers Surg Med 2001;29:165–173.
12. Bonneau R, Pottier R, Bagno O, Joussot-Dubien J. pH dependence of singlet oxygen production in aqueous solutions using thiazine dyes as photosensitizers. Photochem Photobiol 1975;21:159–163.
13. Dobson J, Wilson M. Sensitization of oral bacteria in biofilms to killing by light from a low-power laser. Arch Oral Biol 1992;37: 883–887.
14. Wilson M, Dobson J, Harvey W. Sensitization of oral bacteria to killing by low-power laser radiation. Curr Microbiol 1992;25:77–81.
15. Schindl A. Does low intensity laser irradiation really cause cell damage? Lasers Surg Med 2001;29:105–106.
16. Soukos NS, Wilson M, Burns T, Speight PM. Photodynamic effects of toluidine blue on human oral keratinocytes and fibroblasts and Streptococcus sanguis evaluated in vitro. Lasers Surg Med 1996; 18:253–259.
17. Greenstein G, Hart TC. A critical assessment of interleukin-1 (IL-1) genotyping when used in a genetic susceptibility test for severe chronic periodontitis. J Periodontol 2002;73:231–247.
18. Gruica B, Wang HY, Lang NP, Buser D. Impact of IL-1 genotype and smoking status on the prognosis of osseointegrated implants. Clin Oral Implants Res 2004;15:393–400.
19. Quirynen M, De Soete M, van Steenberghe D. Infectious risks for oral implants: a review of the literature. Clin Oral Implants Res 2002;13:1–19.
20. Turhani D, Scheriau M, Kapral D, Benesch T, Jonke E, Bantleon HP. Pain relief by single low-level laser irradiation in orthodontic patients undergoing fixed appliance therapy. Am J Orthod Dentofacial Orthop 2006;130:371–377.
21. Neugebauer J, Jozsa M, Kubler A. Die antimikrobielle Photodynamische Therapie zur Prävention der alveolaren Ostitis und des Dolor post extractionem. [Antimicrobial photodynamic therapy for prevention of alveolar ostitis and post-extraction pain]. Mund Kiefer Gesichtschir 2004.
22. Khoury F, Hemprich A, Sass T. Die Anwendung des freien Knochendeckels bei verschiedenen Eingriffen im Unterkiefer. [Use of the free bone graft in various surgical procedures for the mandible]. Dtsch Z Mund Kiefer Gesichtschir 1985;9:298–304.
23. Haessler D, Vizethum F, Zoller JE. Autogene Knochentransplantation mit Hilfe eines Spankollectors – eine Methodenbeschreibung. Implantologie 1995;4:315–322.
24. Vercellotti T, De Paoli S, Nevins M. The piezoelectric bony window osteotomy and sinus membrane elevation: introduction of a new technique for simplification of the sinus augmentation procedure. Int J Periodontics Restorative Dent 2001;21:561–567.
25. Esposito M, Grusovin MG, Worthington HV, Coulthard P. Interventions for replacing missing teeth: bone augmentation techniques for dental implant treatment. Cochrane Database Syst Rev 2006:CD003607.
26. Merten HA, Wiltfang J, Grohmann, U, Hoenig JF. Intraindividual comparative animal study of alpha- and beta-tricalciumphosphate degradation in conjunction with simultaneous insertion of dental implants. J Craniofac Surg 2001;12:59–68.

27. Blum IR. Contemporary views on dry socket (alveolar ostitis): a clinical appraisal of standardization, aetiopathogenesis and management: a critical review. Int J Oral Maxillofac Surg 2002; 31:309–317.
28. Catellani JE. Review of factors contributing to dry socket through enhanced fibrinolysis. J Oral Surg 1979;37:42–46.
29. Chapnick P, Diamond LH. A review of dry socket: a double-blind study on the effectiveness of clindamycin in reducing the incidence of dry socket. J Can Dent Assoc 1992;58:43–52.
30. Fazakerley M, Field EA. Dry socket: a painful post-extraction complication (a review). Dent Update 1991;18:31–34.
31. Jensen JO. Alveolar ostitis (dry socket) a review. Aust Dent J 1978; 23:159–163.
32. Colby RC. The general practitioner's perspective of the etiology, prevention, and treatment of dry socket. Gen Dent 1997;45:461–467; quiz 471–462.
33. Neugebauer J, Jozsa M, Kubler A. Die antimikrobielle Photodynamische Therapie zur Prävention der alveolaren Ostitis und des Dolor post extractionem. [Antimicrobial photodynamic therapy for prevention of alveolar ostitis and post-extraction pain]. Mund Kiefer Gesichtschir 2004;8:350–355.
34. Posten W, Wrone DA, Dover JS, Arndt KA, Silapunt S, Alam M. Low-level laser therapy for wound healing: mechanism and efficacy. Dermatol Surg 2005;31:334–340.
35. Hopkins JT, McLoda TA, Seegmiller JG, Baxter D, G. Low-Level Laser Therapy Facilitates Superficial Wound Healing in Humans: A Triple-Blind, Sham-Controlled Study. J Athl Train 2004;39:223–229.
36. Rozanis J, Schofield I, Kogon SL. Simulated dry socket: delayed healing of extraction wounds in rats. J Can Dent Assoc 1976;42: 41–45.
37. Hawkins D, Abrahamse H. Effect of multiple exposures of low-level laser therapy on the cellular responses of wounded human skin fibroblasts. Photomed Laser Surg 2006;24:705–714.
38. Amorim JC, de Sousa GR, de Barros Silveira L, Prates RA, Pinotti M, Ribeiro MS. Clinical study of the gingiva healing after gingivectomy and low-level laser therapy. Photomed Laser Surg 2006;24:588–594.
39. Hawkins DH, Abrahamse H. The role of laser fluence in cell viability, proliferation, and membrane integrity of wounded human skin fibroblasts following helium-neon laser irradiation. Lasers Surg Med 2006;38:74–83.
40. Weitzman R, Sauter N, Eriksen EF, Tarassoff PG, Lacerna LV, Dias R, Altmeyer A, Csermak-Renner K, McGrath L, Lantwicki L, Hohneker JA. Critical review: Updated recommendations for the prevention, diagnosis, and treatment of osteonecrosis of the jaw in cancer patients-May 2006. Crit Rev Oncol Hematol 2007.
41. Pozzi S, Marcheselli R, Sacchi S, Baldini L, Angrilli F, Pennese E, Quarta G, Stelitano C, Caparotti G, Luminari S, Musto P, Natale D, Broglia C, Cuoghi A, Dini D, Di Tonno P, Leonardi G, Pianezze G, Pitini V, Polimeno G, Ponchio L, Masini L, Musso M, Spriano M, Pollastri G. Bisphosphonate-associated osteonecrosis of the jaw: a review of 35 cases and an evaluation of its frequency in multiple myeloma patients. Leuk Lymphoma 2007;48:56–64.
42. Marx RE, Sawatari Y, Fortin M, Broumand V. Bisphosphonate-induced exposed bone (osteonecrosis/osteopetrosis) of the jaws: risk factors, recognition, prevention, and treatment. J Oral Maxillofac Surg 2005;63:1567–1575.
43. Zarychanski R, Elphee E, Walton P, Johnston J. Osteonecrosis of the jaw associated with pamidronate therapy. Am J Hematol 2006;81:73–75.
44. Frias J, Olle E, Alsina M. Periodontal pathogens produce quorum sensing signal molecules. Infect Immun 2001;69:3431–3434.
45. Lambert RJ, Joynson J, Forbes B. The relationships and susceptibilities of some industrial, laboratory and clinical isolates of Pseudomonas aeruginosa to some antibiotics and biocides. J Appl Microbiol 2001;91:972–984.
46. Wilson M, Dobson J. Lethal photosensitization of oral anaerobic bacteria. Clin Infect Dis 1993;16 Suppl 4:S414–415.
47. Salvi GE, Mombelli A, Mayfield L, Rutar A, Suvan J, Garrett S, Lang NP. Local antimicrobial therapy after initial periodontal treatment. J Clin Periodontol 2002;29:540–550.
48. Shibli JA, Martins MC, Nociti FH, Jr., Garcia VG, Marcantonio E, Jr. Treatment of ligature-induced peri-implantitis by lethal photosensitization and guided bone regeneration: a preliminary histologic study in dogs. J Periodontol 2003;74:338–345.
49. Haas R, Baron M, Dortbudak O, Watzek G. Lethal photosensitization, autogenous bone, and e-PTFE membrane for the treatment of peri-implantitis: preliminary results. Int J Oral Maxillofac Implants 2000;15:374–382.
50. Karapetian VE, Neugebauer J, Zöller JE. Comparison of different peri-implantitis treatment methods. Posterpresentation 19th Annual Meeting Academy of Osseointegration March 18–20 2004.

Autoren und Korrespondenzadresse

Dr. Jörg Neugebauer, Dr. Viktor E. Karapetian, Dr. Thea Lingohr, Dr. J. Mauricio Herrera, Dr. Michael Schnickmann, Dr. Dr. Martin Scheer, Univ.-Prof. Dr. Dr. Joachim E. Zöller

Dr. Jörg Neugebauer
Interdisziplinäre Poliklinik für Orale Chirurgie und Implantologie, Klinik und Poliklinik für Mund-, Kiefer- und Plastische Gesichtschirurgie der Universität zu Köln
Direktor: Univ.-Professor Dr. Dr. J. E. Zöller
Kerpener Str.32, 50931 Köln
Telefon: 0221 478 4700, Telefax 0221 478 6721
E-Mail: Joerg.neugebauer@uk-koeln.de

Successful decontamination of even chronically occurring oral infection by anti-microbial photodynamic therapy (aPDT) with the HELBO treatment

Key words: Peri-implantitis, oral infection, physicochemical disinfection, wound healing disorder, bisphosphonate induced necrosis of jaw, alveolar ostitis, low-level-laser-therapy, bacterial resistence

Summary

The dentist most frequently encounters infections with oral manifestations in the context of periodontopathy. Peri-implantitis is increasingly found as well, not due to a high risk of implants but rather because this type of therapy is becoming more common. Colleagues performing surgery encounter alveolar ostitis after tooth extraction as the most frequent wound healing disturbance, with other wound healing disturbances also requiring therapy in accordance with surgical technique and patient-specific risk factors. This also includes disinfection of the resection cavity in root-apectomies or in conventional endodontic treatment. Antimicrobial Photodynamic Therapy permits local disinfection of these oral infections without side effects via dyeing the bacteria with a thiazine dye and subsequent activation of this photosensitizer using a low level laser. The various treatment options and the specific corresponding procedures are described in this article.