TERAPIA FOTODINAMICA NEL TRATTAMENTO DELLA PERIMPLANTITE NELL'UOMO. CASE REPORT

GHIRLANDA G.*, VIZETHUM F.**
**Odontoiatra, Libero Professionista, Roma*
***Odontoiatra, Libero Professionista, Heidelberg, Germania*

L'infezione dei tessuti perimplantari, definita con il termine perimplantite, rappresenta ad oggi una delle complicanze di più difficile gestione a carico degli impianti. Per meglio comprendere l'origine dell'infezione, va considerato il fatto che i meccanismi di difesa dei tessuti molli perimplantari sono qualitatativamente ridotti se paragonati ai tessuti parodontali. Oltre a questo si deve poi aggiungere che le superfici trattate degli impianti, una volta esposte, rappresentano un'ideale terreno di sviluppo per i batteri. L'infezione che quindi si determina esita in un processo di riassorbimento osseo ed infiammazione con caratteristiche cliniche del tutto simili alle infezioni parodontali. La decontaminazione delle superfici implantari appare quindi requisito prioritario nel trattamento delle perimplantiti. Tra i protocolli proposti nella letteratura internazionale, il trattamento con terapia anti-microbica fotodinamica ha dimostrato elevati livelli di diminuzione delle quantità delle specie batteriche di particolare rilevanza nell'insorgenza della patologia. Questo lavoro presenta gli effetti della terapia fotodinamica associata a procedura di rigenerazione ossea perimplantare nel trattamento di due casi clinici di grave perimplantite.

CASO N. 1

La paziente GT, di anni 41, si presenta all'osservazione lamentando una condizione di infiammazione persistente a carico dell'elemento 2.6, sede di un impianto inserito nel 2001. L'esame clinico evidenziava uno stato di flogosi con arrossamento e suppurazione alla digito pressione nell'area perimplantare. L'esame radiografico evidenziava la presenza di un ampio che coinvolgeva l'impianto per circa il 50% della lunghezza (Fig. 1). In accordo con la paziente si è perciò deciso di procedere con un intervento chirurgico mirato alla completa detersione del sito infetto ed ad una completa decontaminazione della superficie impiantare per poi procedere ad una rigenerazione ossea. L'intervento è stato quindi eseguito previa un anestesia locale con mepivacaina, dopo aver proceduto alla rimozione della corona e dell'abutment. Inciso il lembo, avendo cura di preservare il volume dei tessuti gengivali, si scollava il lembo a spessore misto e si esponeva l'impianto ed il difetto osseo (Fig. 2). Si procedeva quindi al curettaggio del tessuto infiammatorio ed alla decontaminazione dell'impianto, il tutto sotto costante irrigazione con soluzione fisiologica. L'impianto veniva quindi trattato con garza sterile imbevuta con soluzione di Perossido di Idrogeno a 10 Volumi per 30 secondi e quindi nuovamente lavato con soluzione fisiologica. Successivamente, si applicava sulla superficie dell'impianto una soluzione di Blu di Toluidina (Helbo, GMbH & Co, KG) che veniva lasciata adsorbire per circa 2 minuti (Fig. 3). Trascorso il tempo necessario, la superficie dell'impianto veniva trattata mediante l'impiego di una forte di luce laser a diodo a bassa frequenza (Helbo, GMbH & Co, KG) (Fig. 4 e 7) per una durata di circa 10 secondi su ciascuno dei versanti dell'impianto. Completata questa operazione il sito veniva di nuovo deterso con soluzione fisiologica. All'interno del difetto osseo si inseriva a questo punto un innesto di osso alloplastico (BioOss, Geistlicht, Germany) (Fig. 5) ed una membrana in acido polilattico (Vycril, Ethicon, Johnson&Johnson, USA). Si procedeva quindi alla sutura del lembo a punti staccati avendo cura di ottenere un'adeguata passivazione del lembo ai fini di una corretta chiusura per prima intenzione; sull'impianto veniva applicato un tappo di guarigione. La paziente veniva quindi dimessa previa prescrizione di adeguata terapia antibiotica (Amoxicillina + Ac Clavulanico, 2 die per 5 gg) e sciacqui di Clorexidina (3 die per 30 gg).Il controllo radiografico eseguito a distanza di 6 mesi evidenziava un buon livello di riempimento radiografico del sito trattato con adeguata radiopacità dell'innesto (Fig. 6)

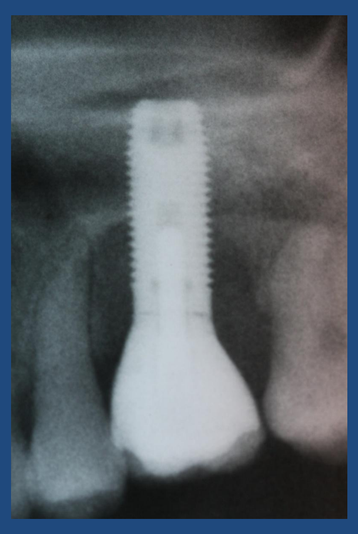

Fig. 1 : Rx iniziale

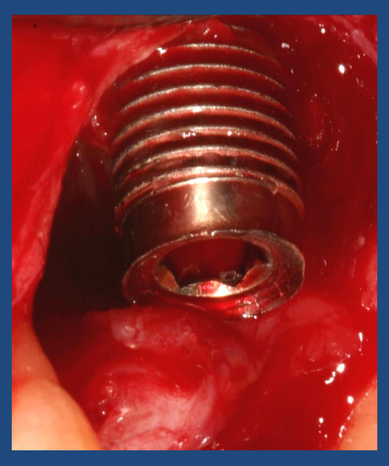

Fig. 2: la superficie implantare esposta

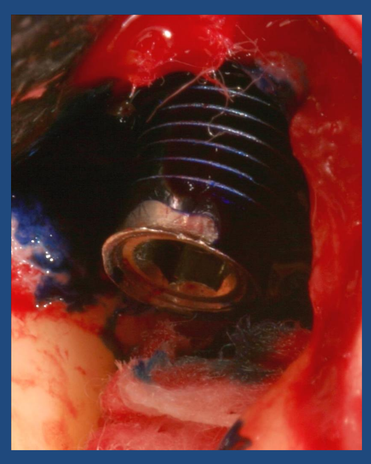

Fig. 3 : trattamento dell'impianto con Blu di Toluidina

Fig. 4 : applicazione del laser a bassa frequenza per decontaminare la superficie implantare

Fig.5 : inserimento innesto alloplastico

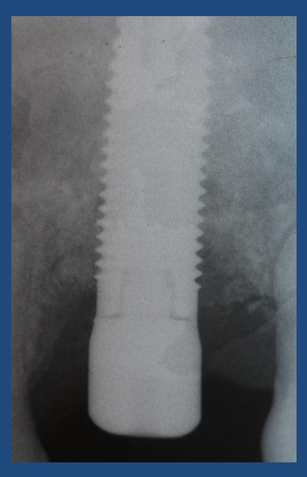

Fig. 6: Rx di controllo a 6 mesi

Fig. 7 Fonte di luce laser bassa frequenza

CASO N.2

Il paziente PC , 72 aa, nel corso di un controllo periodico riferisce la comparsa di un'infiammazione a carico del settore inferiore sinistro nel quale erano stati inseriti due impianti osteointegrati , nei siti 36 e 37, circa 12 anni prima. L'esame radiografico (Fig. 8) eseguito evidenziava la presenza di un ampio difetto circonferenziale coinvolgente entrambe gli impianti. In considerazione della lesione si decideva in accordo con il paziente di procedere con un intervento di rigenerazione ossea perimplantare. L'intervento è stato eseguito nel Gennaio 2008. Si è quindi proceduto con l'apertura di un lembo e con l'esposizione degli impianti e l'eliminazione del tessuto molle perimplantare (Fig. 9) e, successivamente, la superfice degli impianti è stata decontaminata secondo le modalità descritte in precedenza. Completata l'operazione venivano reinserite le viti tappo e quindi inserito un innesto di osso alloplastico di origine bovina (BioOss, Geistlicht, GE) che veniva coperto da una membrana in ac. Polilattico (Vycril, Ethicon, Johnson&Johnson, USA) (Fig. 10). Il lembo veniva rilasciato mediante incisioni periostali fino ad ottenere una passività sufficiente a mantenere una chiusura per prima intenzione, e veniva quindi chiuso con una sutura a punti staccati. Dopo 4 mesi si procedeva alla scopertura degli impianti verificando il livello di guarigione ottenuto intorno agli impianti (Fig. 11) e quindi si applicavano nuovamente le corone protesiche eseguendo il controllo radiografico che evidenziava un buon livello di guarigione ossea (Fig. 12).

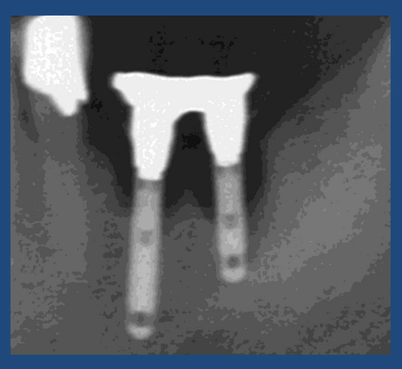

Fig. 8; Esame radiografico iniziale

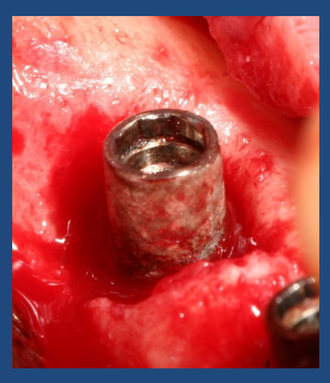

Fig. 9;, l'impianto esposto

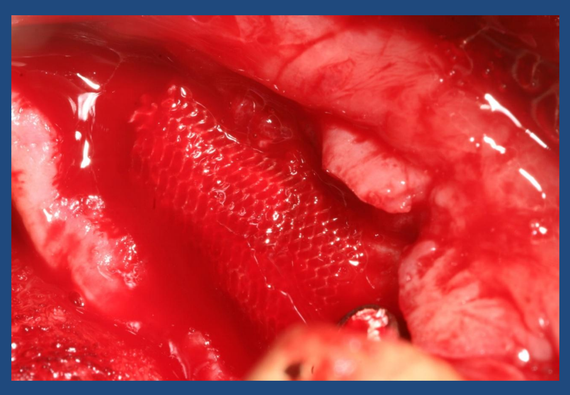

Fig. 10; gli impianti coperti da membrana dopo l'inserimento dell'innesto

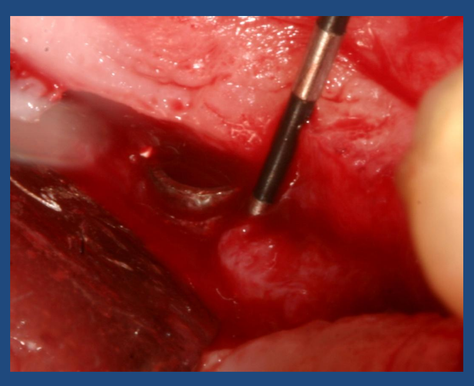

Fig. 11; gli impianti scoperti dopo 4 mesi

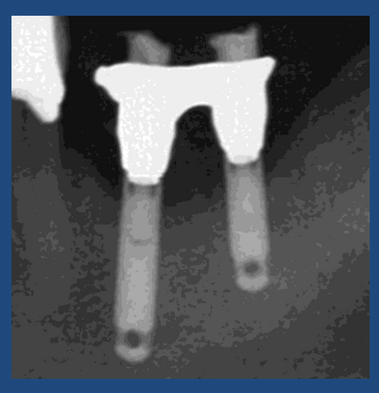

Fig. 12 ; controllo radiografico

BIBLIOGRAFIA

Alhag M, Renvert S, Polyzois I, Claffey N. Reosseointegration on rough implant surfaces previously coated with bacterial biofilm: an experimental study in the dog. Clin. Oral Impl. Res. 19, 2008; 182–187; doi: 10.1111/j.1600-0501.2007.01429.x

Jörg Neugebauer Photodynamische Therapie der periimplantären Mucositis 03_2007 www.dental-barometer.de