PARODONTOLOGIE
DIE ZEITSCHRIFT FÜR DIE PRAXIS

SONDERDRUCK

Sigusch / Völpel / Pfister

Wirksamkeit der photodynamischen Therapie bei klinischen Entzündungszeichen des Parodonts und dem Nachweis parodontalpathogener Bakterienspezies – Ein Fallbericht

18. JAHRGANG
AUGUST 2007

3/07

Bernd W. Sigusch, Andrea Völpel, Wolfgang Pfister

Wirksamkeit der photodynamischen Therapie bei klinischen Entzündungszeichen des Parodonts und dem Nachweis parodontalpathogener Bakterienspezies – Ein Fallbericht

Bernd W. Sigusch
Priv.-Doz. Dr. med.
Dr. med. dent

Andrea Völpel
Diplomchemikerin

Beide:
Friedrich-Schiller-Universität Jena
Poliklinik für Konservierende Zahnheilkunde
An der alten Post 4
07740 Jena

Wolfgang Pfister
Prof. Dr. med.
Friedrich-Schiller-Universität Jena
Institut für Medizinische Mikrobiologie
Semmelweisstr. 4
07740 Jena

Bitte richten Sie Ihre Korrespondenz an Herrn Priv.-Doz. Dr. Dr. Bernd W. Sigusch.
E-Mail:
Bernd.W.Sigusch@med.uni-jena.de

INDIZES *Chronische Parodontitis, photodynamische Therapie (PDT), parodontalpathogene Bakterien*

Die antimikrobielle photodynamische Therapie (PDT) stellt eine mögliche Alternative zum adjuvanten Einsatz von Antiseptika bzw. Antibiotika im Rahmen der Behandlungen entzündlicher Parodontalerkrankungen dar. Bei einem 58-jährigen Patienten mit chronischer Parodontitis wurde nach Durchführung einer konventionellen Parodontaltherapie und Erhebung der klinischen Abschlussdaten dreimal im Abstand von je vier bis fünf Tagen mit dem PDT-System der Fa. HELBO (Walldorf) eine photodynamische Therapie durchgeführt. Zur Dokumentation der Behandlung und des Therapieerfolgs wurden die klinischen Parameter und das quantitative Spektrum der parodontalpathogenen Bakterien von zwei Stellen des Ober- bzw. Unterkiefers (Sondierungstiefen: 5 bis 6 mm) analysiert. Zum Zeitpunkt der ersten Nachkontrolle (7 d) nach der PDT konnte bereits eine deutliche Verbesserung des klinischen Parameters „Sulkusblutungsindex (SBI)“ festgestellt werden. So wurde vor der PDT ein SBI = 0 an 6,5 % der Stellen und sieben Tage nach der PDT an 93,4 % der Stellen beobachtet. Die quantitative Plaqueanalyse ergab eine deutliche Reduktion der DNA-Konzentrationen aller nachgewiesenen parodontalpathogenen Bakterien. Die Verbesserung der klinischen und mikrobiologischen Besiedelung war auch nach vier Wochen noch stabil nachweisbar. Die einfach anzuwendende PDT-Methodik scheint hinsichtlich ihrer klinischen Langzeitwirksamkeit erfolgversprechend zu sein. Dies sollte jedoch durch weiterführende klinische Studien abgesichert werden.

Hintergrund

Die Hauptursache für die parodontalen Entzündungen ist die Plaque, die in Form eines bakteriellen Biofilms auf der Zahnoberfläche bzw. beim Fortschreiten der parodontalen Destruktion vor allem auf der Wurzeloberfläche zu finden ist[1-3]. Dieser Biofilm besteht aus einer Vielzahl verschiedener Bakterienarten und extrazellulären Makromolekülen und kann mit zunehmendem Reifegrad auch parodontalpathogene Spezies enthalten[4,5]. Die mechanische Entfernung dieses Biofilms sowie gegebenenfalls die adjuvante Applikation von Antiseptika oder in schweren Fällen auch von Antibiotika stellen den bisherigen „Goldstandard“ bei der Therapie der entzündlichen Parodontalerkrankungen dar[6-9].

Manuskript
Eingang: 18.01.2006
Annahme: 23.05.2007

Bekannt ist aber auch, dass die Gabe antiseptischer oder antibiotischer Medikamente mit der Zerstörung der oralen Standortflora einhergehen kann. In diesem Zusammenhang ist besonders interessant, dass durch eine zu häufige Antibiotikagabe resistente Bakterienstämme erzeugt werden können[10-14]. Aus den genannten Gründen besteht aus zahnärztlicher Sicht ein hohes Interesse an der Entwicklung alternativer antimikrobieller Strategien.

In diesem Kontext stellt speziell die antimikrobielle photodynamische Therapie (PDT) eine mögliche Alternative zu den herkömmlichen Behandlungsverfahren dar[15-17]. Die PDT beruht auf der Bindung fotoaktivierbarer Substanzen bzw. von Photosensitizern an der bakteriellen Membran und deren Aktivierung mit Licht geeigneter Wellenlänge. Während dieses Vorgangs entstehen freie Radikale und Singulett-Sauerstoff, die eine toxische Wirkung auf die avisierten Targets, u. a. die Mikroorganismen, ausüben können. Der Begriff der PDT wurde bereits im Jahr 1900 von Raab etabliert, nachdem er erkannt hatte, dass die Interaktion des Farbstoffs Acridin mit sichtbarem Licht unter Vorhandensein von Sauerstoff zur Abtötung von Paramezien führt[18].

Seit längerem ist auch der Einsatz der PDT zur Elimination von Tumorzellen bekannt[19-24]. Inzwischen konnte allerdings auch in verschiedenen In-vitro-Studien gezeigt werden, dass die photodynamische Therapie eine spezielle toxische Wirkung auf Bakterienzellen ausüben kann[17,25-28]. Eine wichtige Voraussetzung dafür ist, dass der entsprechende Photosensitizer eine Selektivität für prokaryotische Zellen aufweist. Schon in der jüngsten Vergangenheit haben einige Autoren über die Möglichkeit der in vitro und in vivo stattfindenden letalen Fotosensibilisierung von Bakterien berichtet[29,30], andere dagegen, dass speziell gramnegative Bakterienspezies infolge der Beschaffenheit ihrer Zellumhüllung gegenüber der PDT weitestgehend resistent sein sollen[31,32]. Wilson[33] berichtete bereits 1993 über die Möglichkeiten, mit einem Thiazin-Photosensitizer grampositive und gramnegative orale Bakterien zu supprimieren.

In jüngster Zeit versucht man, die Permeabilität der gramnegativen Bakterienmembran gegenüber den Photosensitizern zu erhöhen. Dabei ist die Verwendung membranaktiver Substanzen bzw. die Synthetisierung positiv geladener Photosensitizer, die die Barrierefunktion der äußeren Bakterienmembran beeinflussen bzw. an dieser direkt ankoppeln, besonders interessant[34]. Speziell diese Weiterentwicklung der Photosensitizer, aber auch die der Lichtquellen mit adäquater Wellenlänge hat es möglich gemacht, dass der klinische Einsatz der PDT zur Behandlung entzündlicher Parodontalerkrankungen zukünftig eine größere Rolle spielen könnte. Auch unsere Arbeitsgruppe hat die Wirksamkeit der PDT im Rahmen von In-vitro- und In-vivo-Untersuchungen nachweisen können[27,35]. Außerdem steht eine größere klinische Studie am Patienten vor dem Abschluss.

Inzwischen befindet sich auch auf dem deutschen Markt ein erstes kommerziell erhältliches photodynamisches Therapieverfahren zur Behandlung entzündlicher Parodontalerkrankungen. Im vorliegenden Fallbericht wird die klinische und antimikrobielle Wirksamkeit dieses Behandlungskonzeptes bei einem Patienten mit chronischer Parodontitis und beim Nachweis parodontalpathogener Bakterien vorgestellt.

Problemdarstellung

Klinischer Befund und therapeutisches Vorgehen

Ein Patient mit Zahnfleischbluten, geröteter und geschwollener Gingiva und insgesamt mäßigem Plaquebefall stellte sich in unserer Klinik mit der Bitte um Bestimmung seiner bakteriellen Flora und einer möglichen Laserbehandlung vor. Der 58-jährige Patient litt an einer chronischen Parodontitis und besaß insgesamt 24 Zähne. Er berichtete, dass die Behandlung vor 18 Monaten durch den Hauszahnarzt eine komplexe Parodontitistherapie mit Plaque- und Zahnsteinentfernung und im Bereich der Seitenzähne mit chirurgischem Vorgehen umfasst hatte. Posttherapeutisch wurde ihm eine 0,2 %ige Chlorhexidinlösung zum Spülen des Mundes empfohlen, da weiterhin Zahnfleischbluten auftrat. Allerdings konnte er keine Besserung feststellen.

Vor etwa drei Jahren waren im zeitlichen Abstand von etwa acht Wochen bereits alle vier Weisheitszähne aus Gründen der „Nischenbildung" entfernt worden. Im Rahmen der PSI- (Periodontal Screening Index) Diagnostik wurden speziell in den Seitenzahnregionen pathologische Sondierungstiefen ermittelt.

Die Werte für den Approximalraum-Plaqueindex und der Anteil der blutenden Stellen lagen zum Zeitpunkt der Erstvorstellung bei jeweils 100 %. Zu diesem Zeitpunkt erfolgte auch die qualitative Analyse des parodontalpathogenen Keimspektrums mit einem standardisierten Verfahren der Polymerasekettenreaktion (PCR)[36]. Nach der Entnahme der subgingivalen Plaque mit endodontischen Papierspitzen (ISO 30) aus der mesiobukkalen Stelle des jeweils ersten Molaren jedes Quadranten, die anschließend gepoolt wurden, konnten folgende parodontalpathogene Spezies nachgewiesen werden: *Fusobacterium nucleatum, Actinobacillus actinomycetemcomitans, Porphyromonas gingivalis, Tannerella forsythia* und *Treponema denticola*.

Zwei Wochen nach einer umfassenden supra- und subgingivalen Plaqueentfernung in unserer Klinik, die in drei Sitzungen im Abstand von drei Wochen von einer erfahrenen parodontologischen Fachschwester durchgeführt wurde, wies der Patient einen Approximalraum-Plaqueindex von < 25 % auf. Im Gegensatz dazu lag der Wert für den Anteil blutender Stellen (Bluten nach Sondieren, BnS) immer noch bei 95 %, mit deutlichen Zeichen der gingivalen Rötung und Schwellung (Abb. 1).

Abb. 1 Ausgangsbefund im Oberkieferseitenzahnbereich rechts von oral.

Bei der sich anschließenden Eingangsuntersuchung (Baseline) vor der photodynamischen Therapie bzw. therapiebegleitend wurden außerdem der Sulkusblutungsindex (SBI) nach Mühlemann und Son und der Plaqueindex (PI) nach Silness und Löe bestimmt. Die Werte für die Sondierungstiefe und den Attachmentlevel wurden an sechs Stellen pro Zahn mit einer 1 mm graduierten Sonde (Hu Friedy) zum Zeitpunkt der Eingangsuntersuchung und vier Wochen nach der Therapie erhoben (Abb. 2).

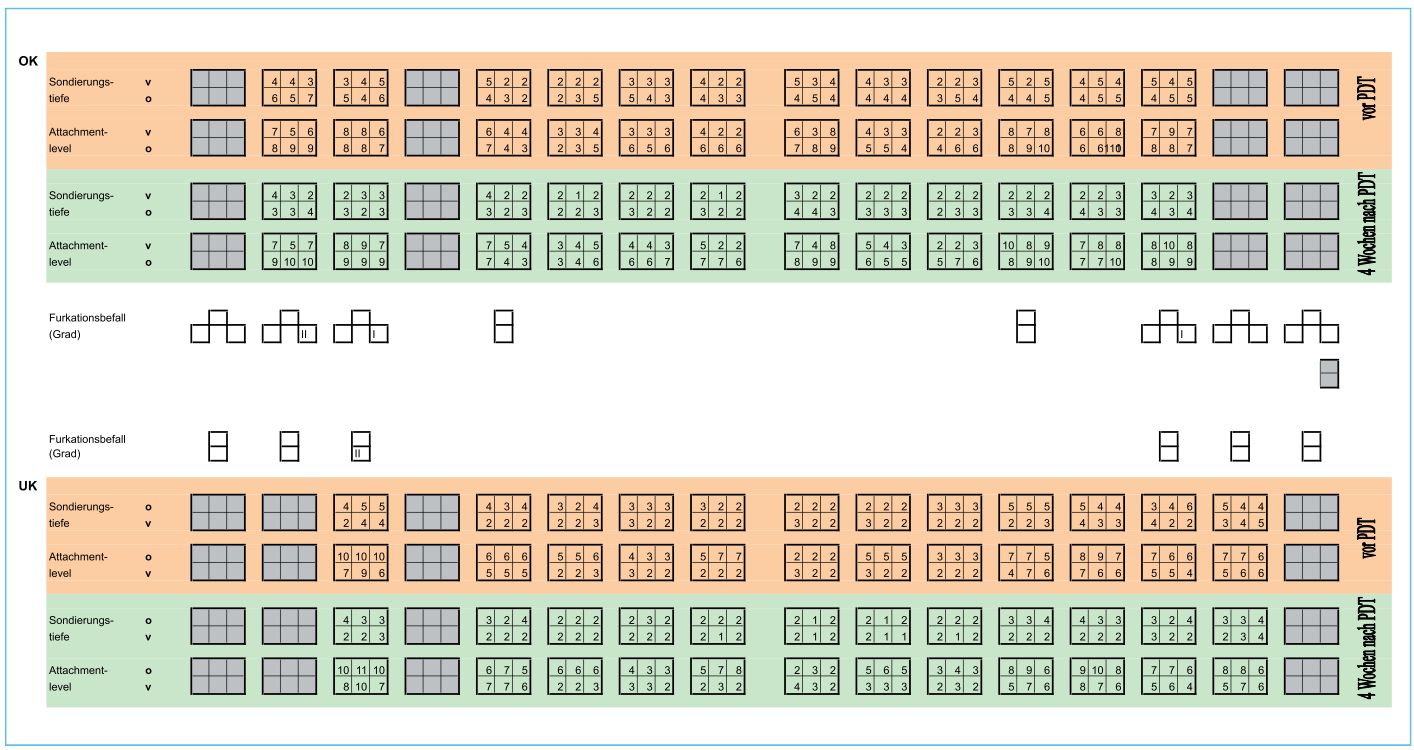

Abb. 2 Klinische Befunde der Sondierungstiefen, des Attachmentlevels und des Furkationsbefalls vor und nach der Therapie.

Abb. 3 Situation nach Applikation des Photosensitizers.

Abb. 4 Situation nach NaCl-Spülung.

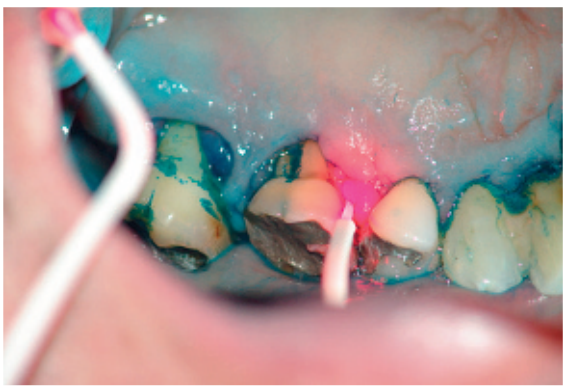

Abb. 5 Applikation des Laserlichts in die parodontale Tasche.

Abb. 6 Zustand nach photodynamischer Therapie.

Die Entnahme der subgingivalen Plaqueprobe erfolgte zum Zeitpunkt der Eingangsuntersuchung vor der PDT (Baseline), zum ersten Kontrolltermin (eine Woche nach PDT) und zum zweiten Kontrolltermin (vier Wochen nach PDT).

Photodynamisches Therapieverfahren

Von der Firma HELBO (Walldorf) wurde eines der ersten kommerziell erhältlichen PDT-Verfahren für die klinische Parodontaltherapie entwickelt. Der Einsatz soll sich auf die Behandlung der verschiedenen entzündlichen Erkrankungen des Parodonts erstrecken. Dabei bildet die antimikrobielle Wirkung einer blauen Photosensitizerlösung in Kombination mit dem Laserlicht die Grundlage dieses Verfahrens. Das Gerätesystem basiert auf einer Kombination aus dem Soft-Diodenlaser HELBO® Theralite (Wellenlänge 660 nm), dem fotoaktivierbaren Farbstoff HELBO® Blue Photosensitizer und einem Lichtleiter HELBO® 3D Pocket Probe. Mit dieser Applikationsspitze kann das Laserlicht in den Gingivasulkus bzw. die parodontale Tasche gelangen. Die Leistungsdichte an der Oberfläche der HELBO® 3D Pocket Probe beträgt ca. 60 mW/cm^2.

Bei dem hier vorgestellten Patienten kam die PDT dreimal in einem Abstand von je vier bis fünf Tagen als Mundgesamtbehandlung an allen parodontalen Stellen in jeweils einer Sitzung zur Anwendung.

Zunächst wurde die Photosensitizerlösung mittels gebrauchsfertiger steriler Spritze in alle sulkulären Bereiche und auf die Zunge appliziert (Abb. 3). Nach einer Einwirkzeit von einer Minute, während der sich der Photosensitizer an die Bakterienmembran anlagern sollte, wurde durch einmaliges Spülen des Mundes mit Wasser bzw. durch eine Spülung der Sulci mit 0,9%iger Kochsalzlösung durch den Zahnarzt der ungebundene Farbstoffanteil entfernt (Abb. 4).

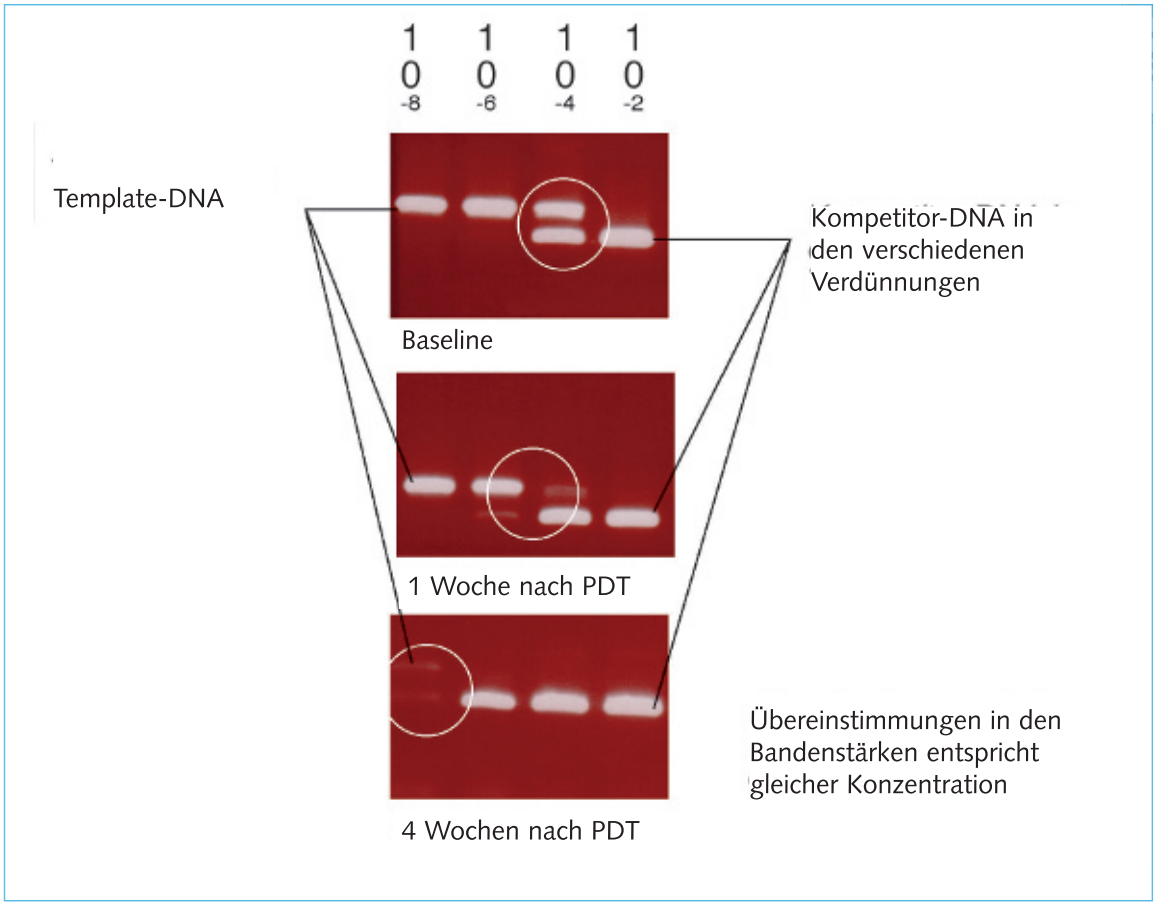

Abb. 7 Therapiebegleitender quantitativer PCR-Nachweis von *Porphyromonas gingivalis*.

Unmittelbar im Anschluss erfolgte die einminütige Bestrahlung jedes Zahns, das heißt, das Laserlicht wurde mittels HELBO® 3D Pocket Probe am Sulkuseingang für circa zehn Sekunden pro Stelle appliziert, sodass jeweils alle sechs parodontalen Stellen eines Zahns bestrahlt wurden (Abb. 5). Diese Behandlung wurde an allen Zähnen im Sinne einer Mundgesamtbehandlung durchgeführt; außerdem wurde die Zunge in sechs Teilbereichen für jeweils zehn Sekunden belichtet.

Analyse der Plaqueproben

Die subgingivalen Plaqueproben der vier Entnahmestellen wurden gepoolt (jeweils Ober- und Unterkiefer) und bis zur Aufarbeitung bei -20°C gelagert. Die PCR-Analyse erfolgte bezüglich der Menge bakterieller DNA für folgende parodontalpathogene Bakterienspezies: *Fusobacterium nucleatum* (*F. n.*), *Actinobacillus actinomycetemcomitans* (*A. a.*), *Porphyromonas gingivalis* (*P. g.*), *Tannerella forsythia* (*T. f.*), und *Treponema denticola* (*T. d.*). Durch die Verwendung spezifischer Primerpaare[36] war es möglich, die typischen DNA-Sequenzen nachzuweisen.

Um eine quantitative Aussage hinsichtlich der bakteriellen DNA-Konzentration vor und nach PDT treffen zu können, kam die Methode der kompetitiven PCR zur Anwendung. Hierzu wurden eine bekannte Konzentration einer spezifischen Kompetitor-DNA und die gesuchte DNA als Template gleichzeitig in einem PCR-Ansatz amplifiziert. Durch schrittweise, dekadische Verdünnungen der in der PCR eingesetzten bekannten Ausgangskonzentrationen der Kompetitor-DNA und Vergleich der im Agarosegel entstandenen Banden von Kompetitor- und Templateamplifikat war eine Quantifizierung möglich (Abb. 7).

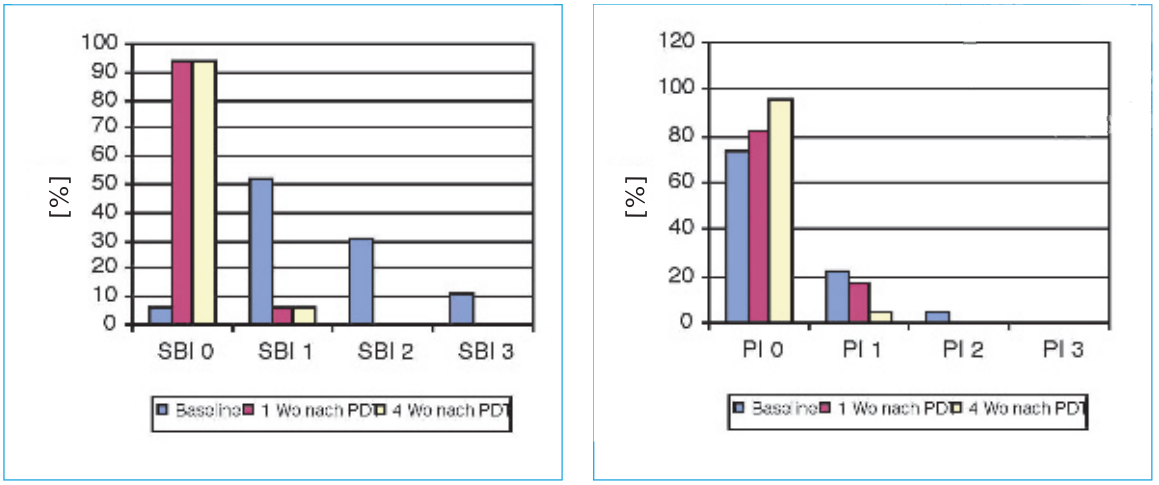

Abb. 8 Klinische Parameter „Sulkusblutungsindex (SBI)" und „Plaqueindex (PI)" vor und nach der photodynamischen Therapie.

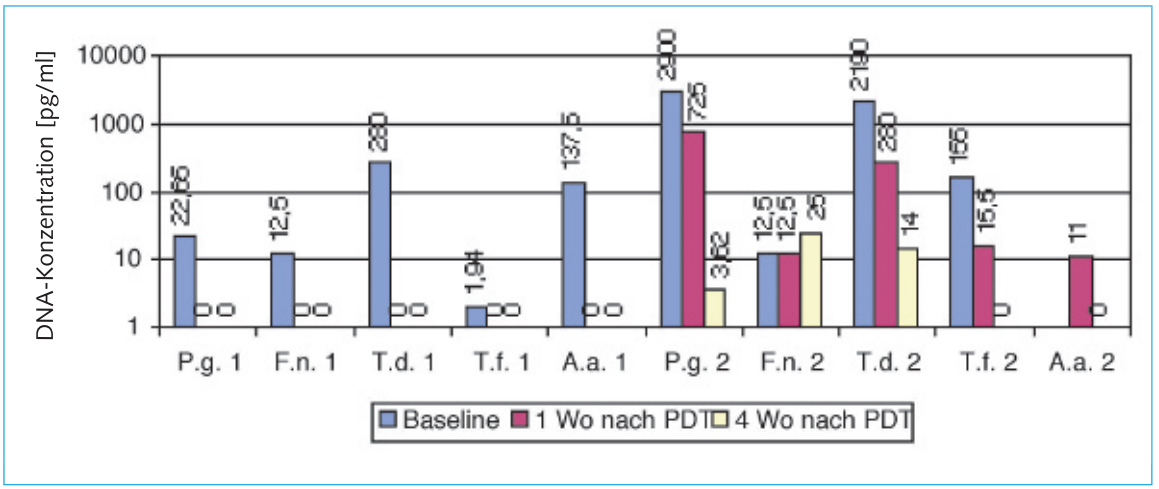

Abb. 9 Spektrum parodontalpathogener Bakterien an den untersuchten Stellen vor und nach der photodynamischen Therapie. DNA-Konzentration in pg/ml.
P.g.1, F.n.1, T.d.1, T.f.1, A.a.1 = gepoolte Plaqueprobe aus dem Unterkiefer.
P.g.2, F.n.2, T.d.2, T.f.2, A.a.2 = gepoolte Plaqueprobe aus dem Oberkiefer.

Ergebnisse und Diskussion der Behandlungsmethode

Die photodynamische Therapie wurde bei dem hier vorgestellten Patienten an 24 Zähnen, das heißt 144 parodontalen Stellen vorgenommen. Der Patient wies zu Beginn der PDT bereits an 77 % der untersuchten Stellen Plaquewerte von 0 auf (Abb. 8).

Im posttherapeutischen Beobachtungszeitraum zeigte sich eine weitere Plaquereduktion, sodass nach vier Wochen an 95,7 % der untersuchten Stellen Plaquefreiheit diagnostiziert werden konnte. Die Grade 2 und 3 waren dann nicht mehr nachweisbar (Abb. 8). Der Effekt, der sich im Plaqueindex widerspiegelt, ging konform mit der Reduktion der gingivalen Entzündung. Aufgrund des relativ kurzen Beobachtungszeitraums kann das allerdings nicht ausschließlich auf die PDT-Wirkung zurückgeführt werden. So muss man auch die spezielle Überprüfungssituation der Mundhygiene im Rahmen der

Kontrolltermine berücksichtigen, was möglicherweise eine zunehmende persönliche Plaquekontrolle auslösen kann.

Zum Behandlungsbeginn (Baseline) waren an einzelnen Stellen Entzündungsstadien bis zu einem SBI-Grad 3 nachweisbar. Ein entzündungsfreier Zustand ließ sich nur an 6,5 % der untersuchten Stellen dokumentieren (s. Abb. 8); 52,2 % der Stellen wiesen zu diesem Zeitpunkt einen SBI von 1 auf, 30,4 % einen SBI-Grad 2 und 10,9 % einen SBI-Grad 3. Sieben Tage nach der photodynamischen Therapie (erste Kontrolle) war eine deutliche Reduktion der Entzündungszeichen zu beobachten. So konnten jetzt 93,4 % der Stellen als entzündungsfrei (SBI = 0) eingestuft werden. Nur 6,5 % der untersuchten Stellen wiesen noch einen SBI von 1 auf. Auch beim zweiten Nachkontrolltermin (vier Wochen nach PDT) war die Verbesserung des Sulkusblutungsindex noch deutlich nachweisbar (s. Abb. 8).

An den zur Plaqueanalyse ausgewählten Stellen im Ober- und Unterkiefer wurden vor Therapiebeginn die parodontalpathogenen Bakterien *F. n., A. a., P. g., T. f.* und *T. d.* nachgewiesen. Allerdings wurden zwischen den verschiedenen Spezies Unterschiede hinsichtlich der DNA-Konzentration gemessen. Für die parodontalpathogenen Bakterien *P. g.* und *T. d.* waren im Oberkieferpool DNA-Konzentrationen von > 2.000 pg/ml feststellbar, während für die übrigen Spezies die DNA-Konzentrationen nur zwischen 1,94 und max. 280 pg/ml lagen (Abb. 9).

Eine Woche nach PDT konnte eine deutliche Verringerung der bakteriellen DNA-Konzentration beobachtet werden. An den Untersuchungsstellen im Unterkiefer war die DNA-Konzentration für alle genannten Spezies auf null reduziert, das heißt, die entsprechenden Bakterien konnten mit der PCR nicht mehr nachgewiesen werden (Abb. 9). Dieses Ergebnis ließ sich auch vier Wochen nach PDT noch bestätigen.

An den Untersuchungsstellen im Oberkiefer waren eine Woche nach PDT die parodontalpathogenen Bakterien noch nachweisbar; es konnte aber auch hier für die Spezies *P. g., T. d.* und *T. f.* eine deutliche Reduktion der DNA-Konzentration beobachtet werden, was auch bei der vierwöchigen Nachkontrolle dokumentiert werden konnte (Abb. 9).

Die Ergebnisse des vorliegenden Fallberichts sprechen für einen möglichen klinischen Einsatz der photodynamischen Therapie. Sowohl die klinischen Entzündungszeichen der Gingiva als auch die messbaren Sondierungstiefen konnten reduziert werden (s. Abb. 2 und 6). Die Reduktion der Sondierungstiefe war im vorliegenden Fall vermutlich auch auf die deutliche Reduktion entzündlich bedingter Pseudotaschen zurückzuführen. Ein möglicher Attachmentgewinn war in diesem relativ kurzen Beobachtungszeitraum nicht feststellbar. Die Ursache für den klinisch sichtbaren Zahnfleischrückgang am Zahn 16 bzw. 17 liegt in der Entzündungsreduktion der Gingiva. Bei der Eingangsuntersuchung wies diese ein deutliches Ödem auf, das posttherapeutisch mit dem Rückgang der Entzündungszeichen „Rötung" und „Blutung" reduziert werden konnte (Abb. 1 und 3 bis 6).

Interessant ist ebenfalls, dass die subgingivale DNA-Menge der parodontalpathogenen Bakterien nach Anwendung des HELBO-Verfahrens deutlich vermindert werden konnte. Auch Neugebauer et al.[37] berichteten 2004 über den erfolgreichen Einsatz dieser PDT-Methodik, allerdings im Rahmen der Prävention alveolärer Ostitiden. Die Autoren gehen davon aus, dass der Photosensitizer oberflächlich ein bis zwei Zelllagen penetrieren kann und sich der PDT-Effekt so auch auf die eingedrungenen Bakterien im Weichgewebe auswirkt. Dafür spricht auch die deutliche Reduktion der parodontalen Entzündung im vorliegenden Fall. Über ähnlich positive Resultate der klinischen Entzündungsreduktion und der Suppression von *Fusobacterium nucleatum* und *Porphyromonas gingivalis* durch photodynamische Therapiemaßnahmen am Tiermodell konnte unsere Arbeitsgruppe kürzlich berichten. Es wurde gezeigt, dass mittels PDT die Entzündungszeichen „Rötung" und „Blutung" signifikant reduzierbar sind. Auch konnten die mit *P. gingivalis* infizierten Stellen deutlich vermindert werden[35].

Bisher ist allerdings nicht ausreichend belegt, ob die zurzeit verfügbaren Photosensitizer selektiv an der Bakterienmembran binden. Der supprimierende Effekt verschiedener PDT-Anwendungen auf parodontalpathogene Spezies konnte aber bereits im Rahmen von In-vitro-Studien und tierexperimentellen Studien nachgewiesen werden[17,25-28,35]. Über die antimikrobielle Wirkung der photodynamischen Therapie wurde u. a. auch im Rahmen der Periimplantitistherapie berichtet[37], wobei insbesondere die semiquantitative Reduktion von *A. actinomycetemcomitans, P. gingivalis* und *P. intermedia* nach PDT von

Implantatoberflächen betrachtet wurde[38]. Es ist bekannt, dass sich das Bakterienspektrum der parodontalen Entzündung von dem der Periimplantitis kaum unterscheidet[39-41], was für die Wirksamkeit entsprechender Photosensitizer gegenüber dieser Flora und insgesamt für den antimikrobiellen Einsatz der PDT spricht.

Schlussfolgerung

Der vorliegende Fallbericht ist ein Hinweis auf die mögliche klinische und antimikrobielle Effizienz der photodynamischen Therapie bei einem Patienten mit chronischer Parodontitis unter Verwendung des HELBO-Verfahrens. Dieses Behandlungsverfahren sollte durch umfassende klinische Studien weiter gesichert werden.

Literatur

1. Chen C. Periodontitis as a biofilm infection. J Calif Dent Assoc 2001;29:362-369.
2. Lovegrove JM. Dental plaque revisited: Bacteria associated with periodontal disease. JNZ Soc Periodontol 2004;87:7-21.
3. Suzuki N, Yoshida A, Nakano Y. Quantitative analysis of multi-species oral biofilms by TaqMan Real-Time PCR. Clin Med Res 2005;3:176-185.
4. Socransky SS, Haffajee AD. Dental biofilms: Difficult therapeutic targets. Periodontology 2000;28:12-55.
5. Quirynen M, Vogels R, Pauwels M, Haffajee AD, Socransky SS, Uzel NG, Steenberghe D. Initial subgingival colonization of pristine pockets. J Dent Res 2005;84:340-344.
6. Jorgensen MG, Slots J. Responsible use of antimicrobials in periodontics. J Calif Dent Assoc 2000;28:185-193.
7. Jorgensen MG, Slots J. Practical antimicrobial periodontal therapy. Compend Contin Educ Dent 2000;21:111-114.
8. Lamster IB. Current concepts and future trends for periodontal disease and periodontal therapy. Part 2: Classification, diagnosis, and nonsurgical and surgical therapy. Dent Today 2001;20:86-91.
9. Sigusch B, Beier M, Klinger G, Pfister W, Glockmann E. A 2-step non-surgical procedure and systemic antibiotics in the treatment of rapidly progressive periodontitis. J Periodontol 2001;72:275-283.
10. Jorgensen MG, Aalam A, Slots J. Periodontal antimicrobials – finding the right solutions. Int Dent J 2005;55:3-12.
11. Pallasch TJ. Antibiotic resistance. Dent Clin North Am 2003;47:623-639.
12. Quirynen M, Teughels W, van Steenberghe D. Microbial shifts after subgingival debridement and formation of bacterial resistance when combined with local or systemic antimicrobials. Oral Dis 2003;9:30-37.
13. Rodrigues RM, Goncalves C, Souto R, Feres-Filho EJ, Uzeda M, Colombo AP. Antibiotic resistance profile of the subgingival microbiota following systemic or local tetracycline therapy. J Clin Periodontol 2004;31:420-427.
14. Walker C, Karpinia K. Rationale for use of antibiotics in periodontics. J Periodontol 2002;73:1188-1196.
15. Hayek RR, Araujo NS, Gioso MA, Ferreira J. Baptista-Sobrinho CA, Yamada AM, Ribeiro MS. Comparative study between the effects of photodynamic therapy and conventional therapy on microbial reduction in ligature-induced peri-implantitis in dogs: J Periodontol 2005;76:1275-1281.
16. Meisel P, Kocher T. Photodynamic therapy for periodontal diseases: State of the art. J Photochem Photobiol B 2005;13: 159-170.
17. Soukos NS, Mulholland SE, Socransky SS, Doukas AG. Photodestruction of human dental plaque bacteria: Enhancement of the photodynamic effect by photomechanical waves in an oral biofilm model. Lasers Surg Med 2003;33:161-168.
18. Pass HI. Photodynamic therapy in oncology: Mechanisms and clinical use. J Nat Cancer Inst 1993;85:443-456.
19. Dougherty TH, Marcus SL. Photodynamic therapy. Eur J Cancer 1992;28A:1734-1742.
20. Kato H, Furukawa K, Sato M, Okunaka T, Kusonoki Y, Kawahara M, Fukuoka M, Miyazawa T, Yana T, Matsui K, Shiraishi T, Horinouchi H. Phase II clinical study of photodynamic therapy using mono-L-aspartyl chlorine e6 and diode laser for early superficial squamous cell carcinoma of the lung. Lung Cancer 2003;42:103-111.
21. Lui H, Anderson RR. Photodynamic therapy in dermatology. Shedding a different light on skin disease. Arch Dermatol 1992;128:1631-1636.
22. Mang TS, Allison R, Hewson G, Snider W, Moskowitz R. A phase II/III clinical study of thin ethyl etiopurpurin (Purlytin)-induced photodynamic therapy for the treatment of recurrent cutaneous metastatic breast cancer. Cancer J Sci Am 1998;4:378-384.
23. Peng Q, Soler AM, Warloe T, Nesland JM, Giercksky KE. Selective distribution of porphyrins in skin thick basal cell carcinoma after topical application of methyl 5-aminolevulinate. J Photochem Photobiol B 2001;15:140-145.
24. Yee KK, Soo KC, Olivo M. Anti-angiogenic effects of hypericin-photodynamic therapy in combination with celebrex® in the treatment of human nasopharyngeal carcinoma. Int J Mol Med 2005;16:993-1002.
25. Bhatti M, MacRobert A, Meghji S, Henderson B, Wilson M. A study of the uptake of toluidine blue O by Porphyromonas gingivalis and the mechanism of lethal photosensitization. Photochem Photobiol 1998;68:370-376.
26. Koenig K, Teschke M, Sigusch B, Glockmann E, Eick S, Pfister W. Red light kills bacteria via photodynamic action. Cell Mol Biol 2000;46:1297-1303.
27. Pfitzner A, Sigusch BW, Albrecht V, Glockmann E. Killing of periodontopathogenic bacteria by photodynamic therapy. J Periodontol 2004;75:1343-1349.
28. Wilson M. Lethal photosensitization of oral bacteria and its potential application in the photodynamic therapy of oral infections. Photochem Photobiol Sci 2004;3:412-418.
29. Martinetto P, Gariglio M, Lombard GF, Fiscella B, Boggio F. Bactericidal effects induced by laser irradiation and haematoporphyrin against Gram-positive and Gram-negative microorganisms. Drugs Exp Clin Res 1986;12:335-342.
30. Venezio FR, DiVincenzo C, Sherman R. Bactericidal effects of photoradiation therapy with haematoporphyrin derivative. J Infect Dis 1985;151:166-169.
31. Bertoloni G, Salvato B, Dal'Acqua M, Vazzoler M, Jori G. Hematoporphyrin-sensitized photoinactivation of Streptococcus faecalis. Photochem Photobiol 1984;39:811-816.
32. Nitzan Y, Stainberg B, Malik Z. Photodynamic effects of deuteroporphyrin on Gram-positive bacteria. Curr Microbiol 1987;15:251-258.
33. Wilson M. Photolysis of oral bacteria and its potential use in treatment of plaque-related diseases: J Appl Bacteriol 1993;75:299-306.

34. Nitzan Y, Guttermann M, Malik Z, Ehrenberg B. Inactivation of Gram-negative bacteria by photosensitized porphyrins. Photochem Photobiol 1992;55:89-96.
35. Sigusch BW, Pfitzner A, Albrecht V, Glockmann E. Efficacy of photodynamic therapy on inflammatory signs and two selected periodontopathogenic species in a beagle dog model. J Periodontol 2005;76:1100-1105.
36. Ashimoto A, Chen C, Bakker I, Slots J. Polymerase chain reaction detection of 8 putative periodontal pathogens in subgingival plaque of gingivitis and advanced periodontitis lesions. Oral Microbiol Immunol 1996;11:266-273.
37. Neugebauer J, Karapetian V, Kübler A, Zöller J. Die antimikrobielle photodynamische Periimplantitistherapie. J Implantol 2004;6:16-20.
38. Dörtbudak O, Haas R, Bernhart T, Mailath-Pokorny G. Lethal photosensitization for decontamination of implant surfaces in the treatment of periimplantitis. Clin Oral Impl Res 2001;12:104-108.
39. Meffert RM. Periodontitis and periimplantitis: One and the same? Pract Periodontics Aesthet Dent 1993;5:79-80.
40. Sbordone L, Bortolaia C. Oral microbial biofilms and plaque-related diseases: Microbial communities and their role in the shift from oral health to disease. Clin Oral Investig 2003;7:181-189.
41. Takanashi K, Kishi M, Okuda K, Ishihara K. Colonization by Porphyromonas gingivalis and Prevotella intermedia from teeth to osseointegrated implant regions. Bull Tokyo Dent Coll 2004;45:77-85.

Efficacy of Photodynamic Therapy on Periodontopathogenic Bacteria and Clinical Signs of Inflammation – A Case Report

KEYWORDS *Chronic periodontitis, photodynamic therapy, periodontopathogenic bacteria*

A possible alternative to the application of antiseptics or antibiotics in the treatment of inflammatory periodontal diseases is the antimicrobial photodynamic therapy (PDT). A 58-year-old patient suffering from chronic periodontitis was treated by conventional periodontal therapy. After evaluation of the final clinical parameters, the patient was treated three times at four- to five-day intervals using the PDT system of HELBO (Walldorf, Germany). The clinical parameters and the quantitative spectrum of periodontopathogenic bacteria were analyzed to document the treatment and the outcomes. The bacterial samples were gathered from two sites (probing depth 5 to 6 mm) of the maxilla and mandible. At the first follow-up examination (after only 7 days), a distinct improvement of the sulcus bleeding index score was found. The quantitative plaque analysis yielded a significant reduction in detectable DNA (concentration) of all tested periodontopathogenic bacteria. After 4 weeks, these improvements proved to be stable with respect to the clinical findings and the microbiological colonization status. While results are promising, further studies are needed to verify the clinical long-term efficacy of antimicrobial PDT.

Mit freundlicher Empfehlung:

HELBO
Photodynamic Systems

HELBO *Photodynamic Systems GmbH & Co KG*

Deutschland:
Josef-Reiert-Str. 4
D-69190 Walldorf
Tel.: +49 (0)6227 53960-0
Email: info@helbo.de
http://www.helbo.de

Österreich:
Stadtplatz 30
A-4710 Grieskirchen
Tel.: +43 (0)7248 65412-0
Email: office@helbo.at
http://www.helbo.at