Wacław Steczko, Katarzyna Żurowska, Przemysław Dubis*

Zastosowanie terapii fotodynamicznej aPDT w stomatologii

The using of the photodynamic therapy aPDT in dentistry

*lek. stom. Wacław Steczko, lek. stom. Katarzyna Żurowska, lek. stom. Przemysław Dubis, Stomatologia Steczko NZOZ

Słowa kluczowe:
terapia fotodynamiczna, Helbo, efekt fotodynamiczny, sterylizacja fotodynamiczna aPDT, perioodontitis, periimplantitis, zapalenie tkanek okołowierzchołkowych, biofilm

Key words:
photodynamic therapy, Helbo, photodynamical effect, photodynamical sterilisation aPDT, periodontitis, periimplantitis, periapical inflammation, biofilm

Streszczenie
Autorzy przedstawiają alternatywną, w stosunku do dotychczas uznanych, metodę leczenia stanów zapalnych przyzębia, tkanek okołoimplantowych oraz tkanek okołowierzchołkowych, opartą na zjawisku fotodynamicznej sterylizacji.

Summary
The autors present the alternative toward the up to now means, used in the case of periodontitis, periimplantitis and periapical inflammation, based on the photodynamic phenomenon.

Terapia fotodynamiczna aPDT (Antymicrobiele Photodynamische Therapie) jest postępowaniem służącym do miejscowej redukcji patogennych szczepów bakterii odpowiedzialnych za stany zapalne przyzębia, periimplantitis, jak również powikłania chorób miazgi.
Wykorzystywany jest znany od dawna efekt niszczenia drobnoustrojów przez synergistyczne działanie barwników w połączeniu z energią światła.
Zasada działania systemów wykorzystujących efekt fotodynamiczny w postępowaniu przeciwbakteryjnym polega na tym, że za pomocą odpowiedniego barwnika bakterie zostają wybarwione, co uwrażliwia je na działanie energii światła lasera o odpowiedniej długości fali.

W pierwszym etapie następuje przenikanie barwnika - fotosensytyzera do biofilmu (w przypadku Helbo, dostępnego w Bredent Polska, trwa to 60 sek.).
Po spłukaniu nadmiarów barwnika następuje naświetlanie światłem lasera

z intensywnością określoną na 60 sekund/ cm^2 tkanki. Cząsteczki barwnika (phenotiazinchlorid) przytwierdzają się do błony bakteryjnej na zasadzie przyciągania ładunków o różnym potencjale elektrostatycznym, następnie światło lasera o długości 660nm aktywuje cząsteczki barwnika. W wyniku reakcji barwnika z cząsteczkowym tlenem z otoczenia, dochodzi do wytworzenia aktywnych rodników tlenowych (tlen atomowy). Zaktywowane światłem lasera cząsteczki barwnika reagując z cząsteczką O_2 przekazuje mu swoja energię i dzięki tej reakcji powstają wolne atomy tlenu. Proces wzbudzania cząstek barwnika i następowego wytwarzania aktywnego tlenu zachodzi tak długo, jak długo dostarczana jest energia w postaci światła lasera.

Efekt bakteriobójczy polega na niszczeniu błony bakteryjnej przez tlen atomowy. Istotną zaletą metody jest bardzo dobra penetracja biofilmu w porównaniu na przykład z miejscową antybiotykoterapią. Antybiotykoterapia znacząco redukuje wzrost bakterii, ale krótko czasowo, i posiada istotne negatywne działanie uboczne. Może prowadzić do powstania zjawiska odporności, a zatem staje się problematyczna przy leczeniu przewlekłych stanów zapalnych przyzębia.
Przeciwbakteryjna terapia fotodynamiczna aPDT redukuje 92% szczepów patogennych odpowiedzialnych za periimplantitis oraz 99% szczepów patogennych odpowiedzialnych za parodontitis, bez udziału antybiotykoterapii. Trwałość efektu redukcji szczepów bakteryjnych w leczeniu periimplantitis w badaniach klinicznych Karapetiana, Neugebauera i Zöellera wskazują, że po 6 mies. od zastosowania terapii, wzrost bakterii nie przekracza 16% wartości sprzed leczenia.

Największym wyzwaniem dla periodontologii jest leczenie przewlekłych stanów zapalnych przyzębia z kieszonkami o głębokości powyżej 5mm. Pamiętajmy, że na każdy milimetr głębokości kieszonki, namnażanie bakterii wzrasta dziesięciokrotnie, a kiretaż zamknięty, głęboki scaling i rootplanning przy kieszonkach o głębokości 4-6mm daje skuteczność w redukcji drobnoustrojów tylko w około 50%. Postępowanie wspomagające w postaci płukanek usuwają jedynie powierzchowne osady bakteryjne, gdyż bardzo szybko efektywne stężenie płynu ulega rozcieńczeniu w kieszonce dziąsłowej.

Obserwowany w ostatnich latach szybki rozwój implantologii, nieuchronnie w przyszłości będzie się wiązał ze zwiększoną liczbą przypadków periimplantitis, szczególnie u tych pacjentów, których kultura higieny jamy ustnej jest niska. Łatwość stosowania metody terapii fotodynamicznej i jej potwierdzona klinicznie skuteczność wydają się wskazywać na możliwość szerokiego jej stosowania, szczególnie w leczeniu powierzchownych stanów zapalnych tkanek okołoimplantowych. Problemem współczesnej implantologii są pacjenci z chorobami przyzębia, z uwagi na większy odsetek powikłań

PRZYPADEK PIERWSZY

1

Ryc. 1.
Powikłane zapaleniem tkanek okołowierzchołkowych, nieprawidłowe leczenie endodontyczne zęba 45 – aplikacja fotosensytyzera.

2

Ryc. 2.
Rtg po udrożnieniu kanału korzeniowego.

3

Ryc. 3.
Naświetlanie światłem lasera z końcówką „endo".

periimplantitis. Wydaje się, że dobre przygotowanie pacjenta przed zabiegiem implantacji (scaling, rootplaning, aPDT), jak również systematyczne działania prowadzące do redukcji ilości bakterii w kieszonkach z zastosowaniem aPDT, powinny skutkować wzrostem odsetków powodzenia leczenia implantoprotetycznego w tej grupie pacjentów.

Przedstawione poniżej wybrane przypadki pacjentów leczonych w Stomatologia Steczko NZOZ z zastosowaniem aPDT, przedstawiają 3 główne kierunki stosowania tej metody: leczenie parodontitis, leczenie periimplantitis i powikłań endodontycznych.

Nasze dwuletnie doświadczenia kliniczne w stosowaniu metody aPDT wskazują na wysoką skuteczność w leczeniu powierzchownych stanów zapalnych tkanek okołoimplantowych, jako wyłącznej metody postępowania, natomiast w leczeniu głębokich periimplantitis stosujemy metodę aPDT jako leczenie wspomagające przed i po leczeniu chirurgicznym.

aPDT jest prostą, szybką, nieinwazyjną, biologicznie bezpieczną metodą miejscowego leczenia stanów zapalnych. Jest to znakomita alternatywa dla antybiotykoterapii i co ważne, możliwa do bezpiecznego stosowania w ostrych stanach zapalnych.

4
Ryc. 4.
Stan po ostatecznym wypełnieniu kanału korzeniowego.

5
Ryc. 5.
Stan po 4 miesiącach.

PRZYPADEK DRUGI

6
Ryc. 6.
Pacjentka z ostrym stanem zapalnym przyzębia w okolicy 24,25.

7
Ryc. 7.
Stan po aplikacji aPDT.

8
Ryc. 8.
Stan po 2 tygodniach.

PRZYPADEK TRZECI

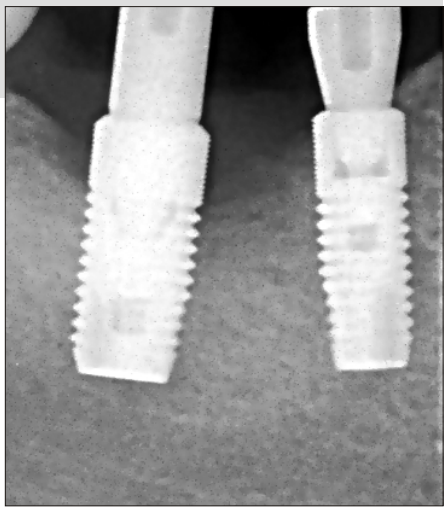

9

Ryc. 9.
Pacjent po implantacji w okolicy 47,46 (gojenie podśluzówkowe). Rtg po implantacji.



10

Ryc. 10.
Stan po 4 miesiącach, w dniu odsłonięcia implantów - widoczny periimplantitis w okolicy 47.

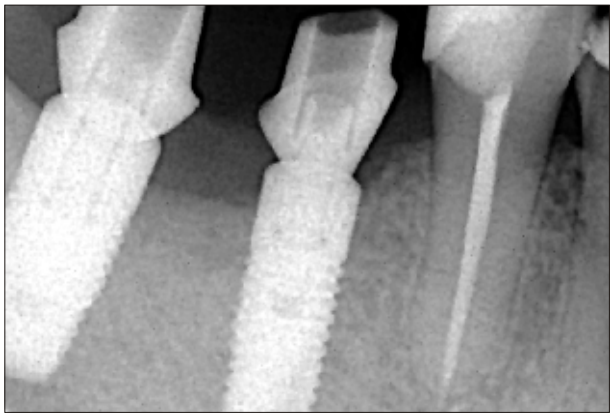

11

Ryc. 11.
Stan po kolejnych 2 miesiącach i dwukrotnej aplikacji aPDT. W trakcie leczenia pacjent użytkował tymczasowe korony na implantach.

12

Ryc. 12.
Stan zewnątrzustny po leczeniu.

Piśmiennictwo:

1.Ramberg P.; The effects of antimicrobial mouthrinses on de novo plaque formation at sites with healthy and inflamed gingivae; J Clin. Periodontol 1996; 23:7-11

2.Hidalgo E, Dominguez C.; Mechanisms underlying chlorhexidine-induced cytotoxicity; Journal Toxicology in Vitro 15 (2001) 271-276

3.Vitkov L., Hermann A.; Chlorhexidine-Induced Ultrastructural Alterations in Oral Biofilm; Microscopy Research and Technique 2005, 68:85-89

4.Caffesse RG; Sweeney PL; Smith BA; Scaling and root planing with and without periodontal flap surgery; J Clin Periodontol 1986 Mar;13(3):205-10;

5.Systemic doxycycline administration in the treatment of periodontal infections (I). Effect on the subgingival microbiota; Department of Periodontology, Forsyth Dental Center, Boston, MA, USA.

6.Feres M, Haffajee AD, Goncalves C, Allard KA, Som S, Smith C, Goodson JM, Socransky SS;.J Clin

Periodontol. 1999 Dec;26(12):775-83;
7.Dörtbudak O., Haas R., Mailath-Pokorny G., Watzek G.; Lethal photosensitization for decontamination of implant surfaces in the treatment of periimplantitis; J Dent Res 77 (Spec. Iss.) 851, Abstr. Nr. 1757 (1998)
8.Köhler A.; Photodynamische Therapie verbessert parodontologische Befunde in einem In-vivo-Modell; 127. Jahrestagung der DGZMK, Aachen, 16.-18.10. 2003
9.Sigusch B.W., Pfitzner A., Güntsch A., Albrecht V., Gitter B., Glockmann, E.; PDT suppresses periodontopathogenic bacteria in an animal model, 82nd General Session of the IADR, Honolulu/Hawaii 10.-13.03. 2004
10. Karapetian, V. E., Neugebauer, J., Clausnitzer, C., Zöller, J.:Comparison of Different Periimplantitis Treatment Methods; 19th Annual Meeting of the AO, San Francisco, March 18-20, 2004
11. Neugebauer, J., Jozsa, M., Kübler, A.; Die antimikrobielle photodynamische Therapie zur Prävention der alveolären Ostitis und des Dolor post extractionem Mund Kiefer GesichtsChir 2004, 8:350-355
12. Neugebauer J., Karapetian V. E., Kübler A., Zöller J. E.; Die antimikrobielle photodynamische Periimplantitistherapie, Implantologie Journal 6/2004
13.E. Dörtbudak-Kneissl O. Dörtbudak D. Bernhart R. Haas G. Mailath-Pokorny; Die photodynamische Therapie zur Keimreduktion bei parodontalen Erkrankungen, Stomatologie März 2000; 97.1 1-4;
14. Ivanovski S, Needleman IG, Retzepi M, Moles DR, Tonetti MS, Donos N. Systematic review of implant outcomes in treated periodontitis subjects.J Clin Periodontol. 2008 May;35(5):438-62.
15. Karapetian VE, Neugebauer J, Zöller JE., Comparison of different periimplantitis treatment methods, San Fransisco, USA March 18-20 2004

Kontakt z autorem:
Stomatologia Steczko NZOZ
ul. Krakusów 1c
30-092 Kraków

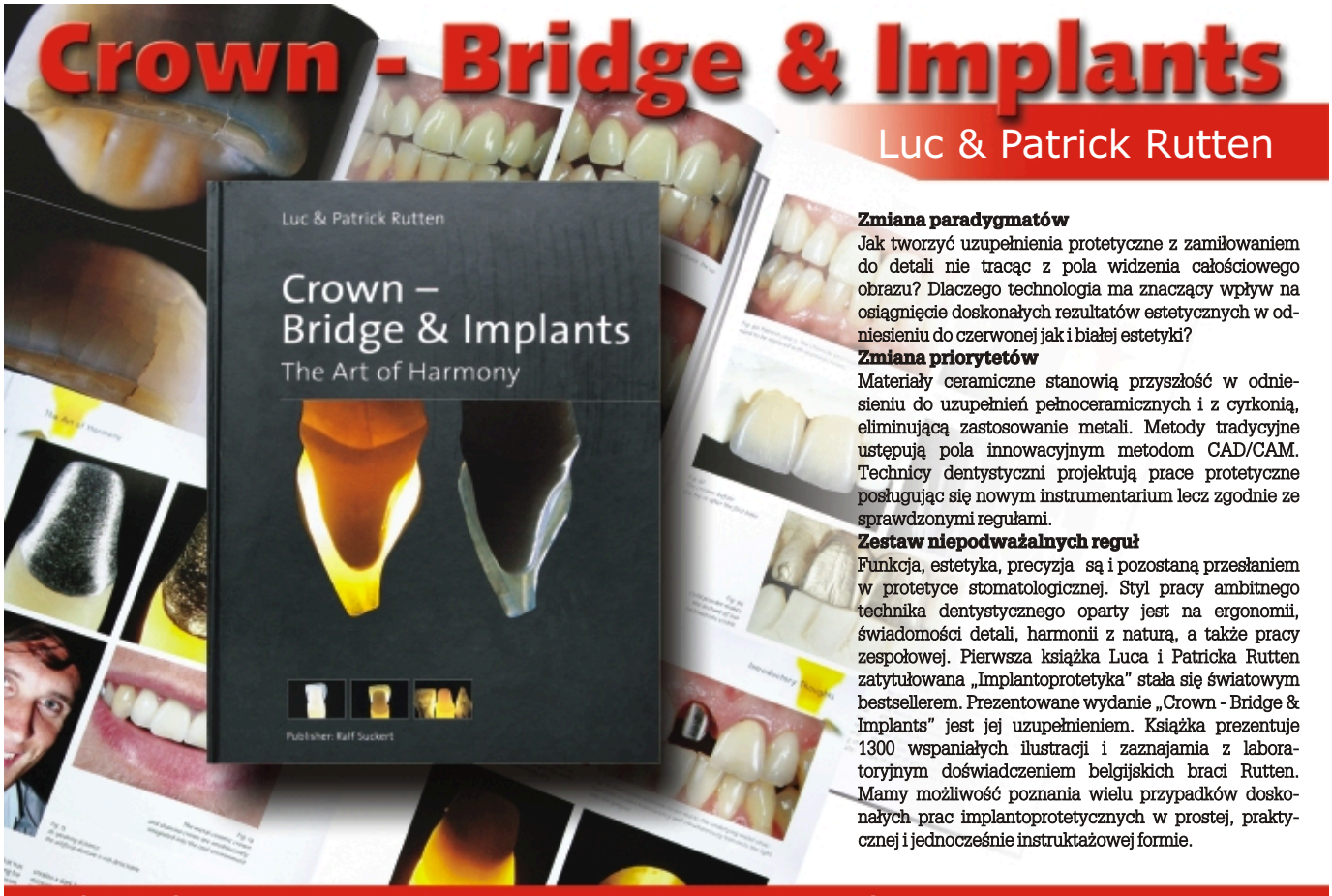

Złóż zamówienie na stronie www.asmedia.com.pl lub zadzwoń do redakcji tel. 032 355 06 20