wissen kompakt 2009 · 3:43–51
DOI 10.1007/s11838-008-0062-z
© Springer Medizin Verlag und Freier Verband Deutscher Zahnärzte e.V. 2009

F. Krause · A. Braun
Poliklinik für Parodontologie, Zahnerhaltung und Präventive Zahnheilkunde, Zentrum für Zahn-, Mund- und Kieferheilkunde der Universität Bonn

Die antimikrobielle photodynamische Therapie

Zusammenfassung

Die antimikrobielle photodynamische Therapie bietet vielversprechende Einsatzmöglichkeiten in der Parodontitis- und der Periimplantitistherapie oder auch im Rahmen der endodontischen Behandlung. Bei diesem Verfahren werden die pathogenen Keime auf der Wurzel- oder Implantatoberfläche und im Wurzelkanal unter Verwendung eines Thiazinfarbstoffs angefärbt und durch Aktivierung dieses Photosensibilisators mit einem auf den Farbstoff abgestimmten Laser durch die Auslösung einer photochemischen Reaktion abgetötet. Konventionelle Methoden zur Entfernung parodontaler und endodontisch bedeutsamer Biofilme mit Handinstrumenten und Desinfektionslösungen könnten ergänzt und die Verwendung antibiotisch wirksamer Substanzen möglicherweise eingeschränkt werden.

Schlüsselwörter

Antimikrobielle photodynamische Therapie · Photosensibilisator · Laser · Mikroorganismen · Sauerstoff

CME-Punkte sammeln in 3 Schritten

1. Registrieren
Als Mitglied des FVDZ registrieren Sie sich bitte zuerst unter www.fvdz.de. Nach der Zusendung Ihrer persönlichen Zugangsdaten können Sie sich für alle weiteren Teilnahmen unter CME.springer.de einloggen.

2. Teilnehmen
Nach der Anmeldung unter CME.springer.de können Sie eine Fortbildungseinheit von „wissen kompakt" auswählen und diese dann online bearbeiten.

3. CME-Punkte sammeln
Nach erfolgreichen Beantwortung von mindestens 7 der 10 Multiple-Choice-Fragen senden wir Ihnen umgehend eine Teilnahmebestätigung per E-Mail zu, die die zwei CME-Punkte pro Teilnahme ausweist.

Das Fortbildungsangebot der Zeitschrift „wissen kompakt" wird in Kooperation mit dem Freien Verband Deutscher Zahnärzte e.V. nach den Leitsätzen der Bundeszahnärztekammer zur zahnärztlichen Fortbildung einschließlich der Punktebewertung von BZÄK/DGZMK erstellt. Pro Fortbildungseinheit können 2 Fortbildungspunkte erworben werden.

Photodynamische Therapieverfahren haben sich z. B. für die Behandlung von Tumoren, bei der Gewebe selektiv mit einem Farbstoff, dem Photosensibilisator, markiert werden und mit Hilfe von Licht geeigneter Wellenlänge bestrahlt und durch photochemische Prozesse abgetötet werden, in der Medizin etabliert. In Anlehnung daran macht man sich dieses Prinzip in der Zahnmedizin zunutze. Hier wird im Rahmen der Parodontitis- und Periimplantitistherapie sowie der endodontischen Behandlung eine Keimreduktion im infizierten Bereich herbeigeführt. Der folgende Beitrag vermittelt den aktuellen Wissenstand und das Vorgehen beim Einsatz der antimikrobiellen photodynamischen Therapie im Rahmen zahnärztlicher Anwendungen.

Wirkungsweise der antimikrobiellen photodynamischen Therapie

Photodynamische Reaktion

▶ **Photosensibilisator**

▶ **Singulett-Sauerstoff**

Generell werden für die antimikrobielle photodynamische Therapie (aPDT) 3 Komponenten benötigt: Licht, Farbstoff (Photosensibilisator) und Sauerstoff. Durch die Bestrahlung des ▶ **Photosensibilisators** mit Licht einer abgestimmten Wellenlänge wechselt dieser von einem niedrig energetischen Grundzustand in einen höheren angeregten Zustand (Triplett-Zustand) über. Dieser angeregte Photosensibilisator reagiert in der Folge mit endogenem Sauerstoff, wodurch ▶ **Singulett-Sauerstoff** gebildet wird, welcher eine schnelle und spezifische Zerstörung von Mikroorganismen verursacht ([13]; ◘ **Abb. 1**).

Die Anwendung der aPDT verläuft in 3 Schritten:

1. Anfärbung der Mikroorganismen,
2. Belichtung und Aktivierung des Photosensibilisators,
3. Abtötung der Mikroorganismen durch oxidative Prozesse.

Die Wellenlänge der verwendeten Lichtquelle muss dem Absorptionsmaximum des Photosensibilisators entsprechen

▶ **Oxidation**

Bei der aPDT erfolgt nach Anlagerung der Farbstoffmoleküle an die Bakterienmembran eine Bestrahlung und Aktivierung des Photosensibilisators mit Licht. Die Wellenlänge der verwendeten Lichtquelle muss hierbei dem Absorptionsmaximum des Photosensibilisators entsprechen. Der Farbstoff wird durch die absorbierte Energie in einen instabilen Zustand überführt, und es kommt zu einer Energieübertragung auf ein Sauerstoffmolekül, welches als nun sehr reaktiver Singulett-Sauerstoff starke zytotoxische Effekte durch ▶ **Oxidation** ausübt, wobei Bestandteile der Zellmembran, der Zellorganellen und des Zellkerns zerstört werden können (◘ **Abb. 2 a–c**). Diese Wirkung ist allerdings lokal begrenzt und wird mit der Unterbrechung der Lichtzufuhr beendet [15].

Die Wirkung der aPDT auf Bakterien ist unspezifisch. Es konnte gezeigt werden, dass sowohl grampositive als auch gramnegative Mikroorganismen durch photodynamische Wirkungsmechanismen beeinflusst werden [2, 8, 14, 21].

Eine ausbleibende Wirkung der aPDT ist meist auf eine unzureichende Anheftung des Farbstoffs an die zu inaktivierenden Zellen zurückzuführen

Aufgrund der substanzspezifischen Eigenschaften des Photosensibilisators kann angenommen werden, dass dieser vorwiegend an den Bakterienmembranen angelagert wird, was zu einer weitgehenden Protektion des umgebenden Gewebes führt. Eine ausbleibende Wirkung der photodynamischen Therapie ist meist auf eine unzureichende Anheftung des Farbstoffs an die zu inaktivierenden Zellen zurückzuführen [5]. Nebenwirkungen wie allergische Reaktionen sind bisher nicht bekannt.

Einsatz der aPDT im Rahmen der Parodontitis- und Periimplantitistherapie

Parodontitistherapie

▶ **Parodontale Heilung**

Die Entfernung des Biofilms und mineralisierter Auflagerungen von der Zahnoberfläche gehört zu den wichtigsten Zielen in der parodontalen Therapie. Das Erreichen dieses Ziels wird jedoch gerade bei Vorliegen tiefer Taschen sowie in Bereichen mit Furkationsbeteiligung oftmals nicht erreicht. Das Belassen von Bakterien auf der Wurzeloberfläche hat daher Auswirkungen auf die ▶ **parodontale Heilung** nach erfolgter Therapie. Unterstützend wird immer häufiger auf den Einsatz von Antibiotika, sei es lokal oder systematisch, zurückgegriffen. Zum einen ist es jedoch schwierig, diese in einer therapeutischen Konzentration in der parodontalen Tasche zu halten. Zum anderen gibt es Bedenken hinsichtlich der Entwicklung bakterieller Resistenzen gegenüber Antibiotika. Der Einsatz

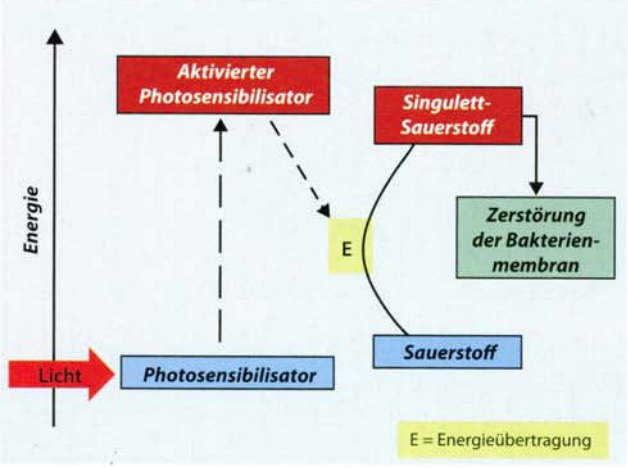

Abb. 1 ▶ Schematische Darstellung der photodynamischen Reaktion. Nach Bestrahlung mit Licht geht der Photosensibilisator in einen aktivierten Zustand über und überträgt dabei seine Energie auf Sauerstoff, wodurch Singulett-Sauerstoff gebildet wird. Durch Oxidationsprozesse erfolgt eine spezifische Zerstörung der Mikroorganismen

sollte daher nur bestimmten Gruppen von Patienten vorbehalten sein, wie z. B. denen mit refraktären Parodontitiden oder mit einem spezifisch mikrobiologischem Befund [11].

Eine detaillierte Übersicht über die adjunktive Gabe systemischer Antibiotika gibt die aktuelle Empfehlung der Deutschen Gesellschaft für Parodontologie (DGP) bzw. der Deutschen Gesellschaft für Zahn-, Mund- und Kieferheilkunde (DGZMK). Die aPDT im Rahmen der Parodontitis- und Periimplantitistherapie könnte die Prävention und Therapie von Parodontalbehandlungen dahingehend erweitern, dass die Notwendigkeit des Einsatzes systemischer Antibiotika weiter eingeschränkt werden könnte.

Durch die aPDT könnte der Einsatz systemischer Antibiotika weiter eingeschränkt werden

Die Effektivität gegenüber Mikroorganismen bei Verwendung der aPDT konnte für die Abtötung von ▶ **parodontopathogenen Bakterien** wie *Porphyromonas (P.) gingivalis* oder *Fusobacterium nucleatum* in vitro gezeigt werden [18]. In Tierversuchen konnte die Effektivität der aPDT gegenüber *P. gingivalis* gezeigt werden, welche in der Folge zu einer Reduktion des Knochenverlusts [12] sowie zu einem positiven Effekt auf die Entzündungszeichen [19] führte. Vergleichende Untersuchungen zur konventionellen parodontalen Therapie bei Patienten mit chronischer Parodontitis zeigten bessere Resultate hinsichtlich der klinischen Parameter bei zusätzlicher Verwendung der aPDT [1, 4].

▶ **Parodontopathogene Bakterien**

Vergleichende Untersuchungen zur konventionellen parodontalen Therapie bei chronischer Parodontitis zeigten bessere Resultate bei zusätzlicher Verwendung der aPDT

Klinisches Vorgehen

Vor Anwendung der aPDT im Rahmen der parodontalen Behandlung muss auf eine sorgfältige Reinigung der zu behandelnden Parodontien geachtet werden. Anschließend wird die Photosensibilisator-Farbstofflösung, z. B. ein ▶ **Phenothiazinchlorid** (◘ **Abb. 3**), mit Hilfe einer stumpfen Kanüle bis zum Fundus der zu behandelnden Tasche eingebracht (◘ **Abb. 4**). Überschüssiger Farbstoff sollte entfernt werden.

▶ **Phenothiazinchlorid**

HELBO
Photodynamic Systems

> 99% Bakterienreduktion – ohne Antibiotikum!

Parodontitis

Periimplantitis

Endodontitis

mit der
antimikrobiellen Photodynamischen Therapie (aPDT)

Marktführer aPDT

Interessiert?
Faxen Sie einfach diese Anzeige an 0 62 27 - 53 960 - 11
oder www.helbo.de oder ☎ 0 62 27 - 53 960 - 0

Name
Straße
PLZ / Ort
Tel.nr.
Praxisstempel



Abb. 2 ▲ Nach Applikation des Photosensibilisators in die parodontale Tasche (**a**) erfolgt die Wanderung und Anheftung der Farbstoffmoleküle an die Wand der Mikroorganismen durch ladungsbedingte Anziehung (negativ geladene Bakterienmembran, positiv geladene Farbstoffmoleküle, **b**). **c** Die anschließende Belichtung und Aktivierung des Photosensibilisators führt zur Bildung von Singulett-Sauerstoff und zu einer damit verbundenen Zerstörung der Bakterienmembran

Abb. 3 ▲ Photosensibilisator-Farbstofflösung Phenothiazinchlorid mit stumpfer Kanüle

Abb. 4 ▲ Vollständige Auffüllung der parodontalen Tasche mit dem Photosensibilisator vom Taschenfundus bis nach koronal

Abb. 6 ▲ Diodenlaser (Helbo-System®) mit 3-D-Einmallichtleiter. Die Wellenlänge des Laserlichts ist auf den Farbstoff abgestimmt

Abb. 5 ▲ Ausspülen des Photosensibilisators, um die Lichtaktivierung durch überschüssigen Farbstoff nicht zu behindern

Abb. 7 ▲ Aktivierung des Photosensibilisators durch Belichtung zirkulär um den Zahn

Abb. 8 ▲ Zeitnehmer zur Kontrolle sowohl der Einwirk- als auch der Belichtungszeit des Photosensibilisators (Helbo-System®)

Um eine ausreichende Diffusion des Photosensibilisators in alle Taschenbereiche zu ermöglichen, ist eine Einwirkzeit von 3 Minuten zu empfehlen. Damit die nachfolgende ► **Lichtaktivierung** nicht durch überschüssigen Farbstoff behindert wird, wird dieser gründlich wieder aus der Tasche gespült (◘ **Abb. 5**).

► **Lichtaktivierung**

Anschließend wird die photodynamische Reaktion durch Belichtung des Photosensibilisators in Gang gesetzt. Hierzu wird ein auf den Farbstoff abgestimmter Diodenlaser (660 nm, 100 mW) mit einem Einmallichtleiter ausgestattet (◘ **Abb. 6**), ebenfalls bis zur tiefsten Stelle der parodontalen Läsion vorgeschoben und zirkulär um den Zahn herumgeführt (◘ **Abb. 7**), so dass eine vollständige Belichtung aller angefärbten Bereiche gewährleistet ist. Für jeden Zahn wird eine Belichtungsdauer von einer Minute empfohlen. Durch die Verwendung eines ► **Zeitnehmers** (◘ **Abb. 8**) kann sowohl die Einwirkzeit des Photosensibilisators als auch die Belichtungszeit durch den Laser kontrolliert werden.

Für jeden Zahn wird eine Belichtungsdauer von einer Minute empfohlen

► **Zeitnehmer**

Als problematisch in der Anwendung der aPDT würde sich eine extreme Blutung aus der Tasche erweisen, wie dies z. B. nach direkter Reinigung eines stark entzündeten Parodonts beobachtet werden kann. Hierdurch wird der Photosensibilisator rasch aus der Läsion geschwemmt, was eine Anlagerung der Farbstoffmoleküle an die Bakterienmembranen verhindern würde. Der Verbleib von Farbstoffresten des Photosensibilisators am Gewebe ist nicht vermeidbar, so dass gerade bei Anwendung der aPDT im Frontzahnbereich der Patient im Vorfeld über ästhetische Beeinträchtigungen aufzuklären ist. Diese Verfärbungen sind jedoch reversibel und klingen nach etwa 2 bis 3 Stunden vollständig wieder ab. Je nach Behandlungsergebnis der Parodontitistherapie kann die aPDT wiederholt Anwendung finden (◘ **Abb. 9**).

Die aPDT kann wiederholt angewendet werden

Periimplantitistherapie

Aufgrund der jährlich ansteigenden Zahl inserierter Implantate steigt in gleichem Maße die Bedeutung geeigneter Konzepte sowohl zur Nachsorge in der Behandlung des periimplantären Gewebes als auch infizierter periimplantärer Defekte. Wie auch bei der Parodontitis treten ► **periimplantäre Entzündungen** meist mit einer erhöhten Sondierungstiefe (am Implantat) auf und sind auf eine Hyperplasie des Weichgewebes oder auf einen periimplantären Knochenverlust zurückzuführen. Ist die Periimplantitis einmal etabliert, so ist sie auch durch eine wiederholte oder dauerhafte Anwendung von Chemotherapeutika nur schwer behandelbar. Eine systemische Antibiotikatherapie sollte auch bei der Behandlung einer Periimplantitis aufgrund der möglichen Resistenzbildung nur bei extre-

► **Periimplantäre Entzündungen**

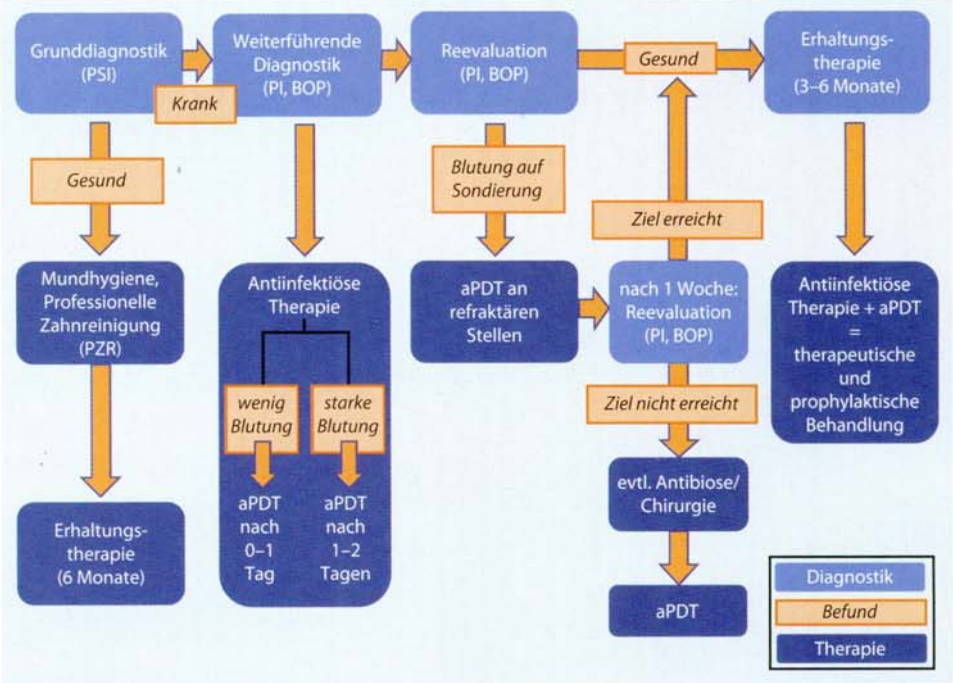

Abb. 9 ▲ Anwendung der aPDT in der Parodontitistherapie (*PI* Plaqueindex, *BOP* „bleeding on probing")

Abb. 10 ◀ Offene Periimplantitis-therapie. Nach Applikation des Photosensibilisators auf den Knochen und die gereinigte Implantatoberfläche erfolgt die Belichtung und Aktivierung des angefärbten Areals mit Hilfe der 3-D-Sonde

Durch den photochemischen Prozess kann eine Dekontamination der Implantatoberfläche und des periimplantären Gewebes erreicht werden

men Verläufen angewandt werden. Daher sollte bereits im Initialstadium, einer lediglich im periimplantären Weichgewebe lokalisierten Entzündung ohne weit fortgeschrittenen Knochenverlust, mit einer Therapie begonnen werden. In diesem Stadium zeigt sich bereits eine Besiedlung durch anaerobe Mikroorganismen, die bei Ausbleiben einer entsprechenden antimikrobiellen Behandlung zu einem progredienten Verlust des periimplantären Gewebes mit einhergehendem Knochenabbau führen kann. Wie auch bei der parodontalen Therapie kann durch den bereits beschriebenen photochemischen Prozess eine Dekontamination der Implantatoberfläche und des periimplantären Gewebes

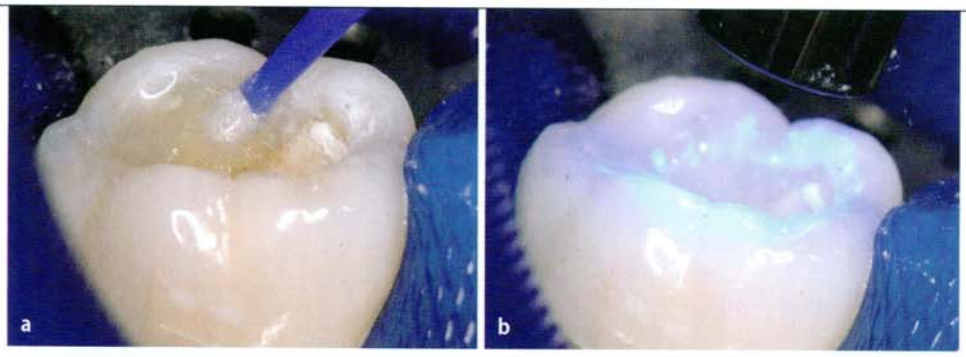

Abb. 11 ▲ Aufbringen eines Versieglermaterials zum Schutz der Zahnkrone vor Verfärbungen durch den stark blau eingefärbten Photosensibilisator (**a**) und anschließende Lichthärtung (**b**)

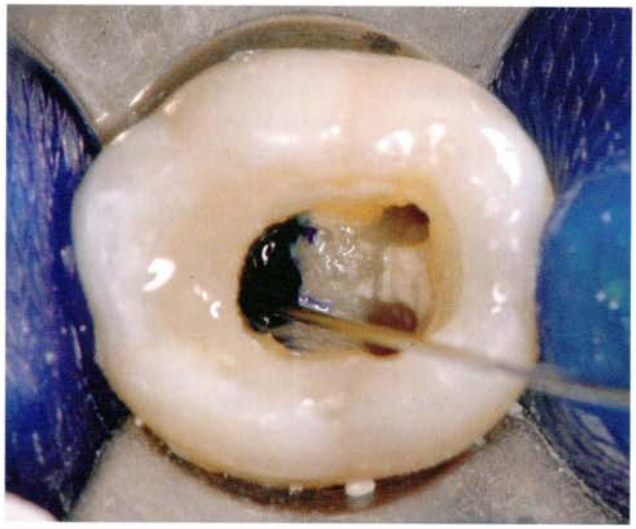

Abb. 12 ► Vollständiges Auffüllen der aufbereiteten Wurzelkanäle mit dem Photosensibilisator-Farbstoff

erreicht werden [17, 9]. Das klinische Vorgehen entspricht in Art und Dauer dem der Parodontitistherapie (◘ **Abb. 10**)

Einsatz der aPDT im Rahmen der endodontischen Behandlung

Auch bei der endodontischen Therapie gehört die Reduktion bzw. die Elimination der pathogenen Keime zum wichtigsten Ziel. Der Desinfektion des Wurzelkanalsystems kommt somit eine zentrale Bedeutung zu. Sowohl die mechanische Instrumentierung der Wurzelkanalwände als auch die gleichzeitige Spülung mit desinfizierenden Lösungen gehört daher zur Behandlungsroutine. Aufgrund der morphologischen Komplexität des Wurzelkanalsystems, vor allem der Molaren, kann jedoch die ► **chemomechanische Aufbereitung** keine vollständige Bakterienfreiheit garantieren. Auch wird das Überleben bestimmter Keime, z. B. *Enterococcus faecalis*, für das Persistieren endodontischer Infektionen verantwortlich gemacht [6], was gerade bei gut zugänglichen Kanalbereichen für Desinfektionslösungen und medikamentöse Einlagen eine Herausforderung darstellt [7]. Daher erscheinen adjunktive Verfahren zur Keimreduktion sinnvoll. Erste Ergebnisse sowohl in vitro als auch in vivo belegen, dass eine adjunktive aPDT die Bakterienreduktion konventioneller chemomechanischer Reinigungsprotokolle verbessern kann [3, 10, 20].

Der Desinfektion des Wurzelkanalsystems kommt eine zentrale Bedeutung zu

► **Chemomechanische Aufbereitung**

Klinisches Vorgehen

Für die Anwendung der aPDT sollten die Wurzelkanäle manuell oder maschinell mindestens bis zu einer ISO-Größe von 40–50 aufbereitet werden (abhängig von dem verwendeten Taper), um die Applikation des Photosensibilisators bis nach apikal zu ermöglichen. Der Kronenbereich des zu behandelnden Zahns sollte mit Hilfe eines lichthärtenden Versieglermaterials vor Verfärbungen geschützt werden (◘ **Abb. 11 a, b**). Es ist sinnvoll, die Kanaleingänge z. B. mit Papierspitzen abzudichten, um

Der Kronenbereich des zu behandelnden Zahns sollte mit Hilfe eines lichthärtenden Versieglermaterials vor Verfärbungen geschützt werden

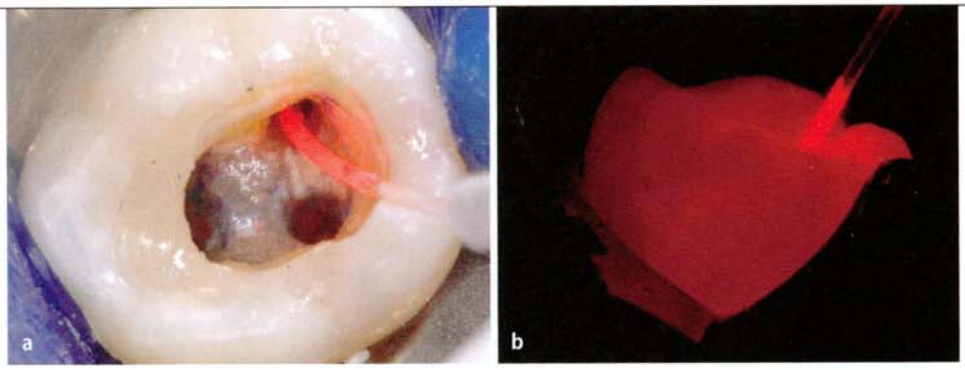

Abb. 13 ▲ Belichtung der gespülten und getrockneten Wurzelkanäle mit einem feinen Lichtleiter bis zum Apex (**a**). Das Licht zeigt eine tiefe Durchdringung in die Zahnhartsubstanz (**b**)

einer Verblockung durch das Versieglermaterial vorzubeugen. Mit einer dünnen Kanüle werden nun die Wurzelkanäle von apikal nach koronal mit dem Photosensibilisator aufgefüllt (◘ **Abb. 12**). Nach einer Einwirkzeit von einer Minute wird der Farbstoff wieder aus den Kanälen heraus gespült und diese anschließend getrocknet. Die Lichtapplikation in die Kanäle findet wie bei der Parodontal- und Periimplantitistherapie auch hier mit einem geeigneten Einmallichtleiter statt (◘ **Abb. 13 a, b**). Die Belichtungszeit beträgt pro Kanal mindestens eine Minute. Anschließend findet die Obturation des Wurzelkanalsystems statt.

Weitere Anwendungsmöglichkeiten

Die Verwendung der antimikrobiellen Therapie wird im Weiteren zur Prävention der alveolären Ostitis nach Zahnextraktionen und des Dolor post extractionem, bei Wurzelspitzenresektionen sowie bei der Behandlung von Bisphosphonat-induzierten Nekrosen beschrieben [16, 17].

Fazit für die Praxis

Die antimikrobielle photodynamische Therapie stellt ein vielversprechendes, adjunktives Verfahren in der Prophylaxe und Therapie von Parodontalerkrankungen und Periimplantitis, endodontischen Therapieverfahren sowie chirurgischen Anwendungsmöglichkeiten dar. Hierdurch könnte die Gabe systemischer Antibiotika im Rahmen zahnärztlicher Therapiekonzepte möglicherweise reduziert werden.

Korrespondenzadresse

PD Dr. F. Krause

Poliklinik für Parodontologie,
Zahnerhaltung und Präventive Zahnheilkunde,
Zentrum für Zahn-, Mund- und Kieferheilkunde der Universität Bonn
Welschnonnenstr. 17,
53111 Bonn
felix.krause@uni-bonn.de

Priv.-Doz. Dr. Felix Krause, Jahrgang 1971, ist wissenschaftlicher Mitarbeiter der Poliklinik für Parodontologie, Zahnerhaltung und Präventive Zahnheilkunde am Universitätsklinikum Bonn. 1992 bis 1998 Studium der Zahnmedizin in Freiburg, 1999 Vorbereitungsassistent in freier Praxis. 2002 Promotion, 2007 Habilitation. 2006 „Golden Award" in der Kategorie „Young Researcher" der „International Society of Lasers in Dentistry" (ISLD), Posterbestpreis der Deutschen Gesellschaft für Parodontologie (DGP).

Interessenkonflikt. Der korrespondierende Autor gibt an, dass kein Interessenkonflikt besteht.

Danksagung. Die *Abb. 10* wurde freundlicherweise von Frau Dr. R. Paillon, Oberärztin der Abteilung für Chirurgische Zahn-, Mund- und Kieferheilkunde, Universität Bonn (Direktor: Prof. Dr. G. Wahl) zur Verfügung gestellt